(2)
SH.V.AA8-9

(2) SH. V. AA8-9

22101093650

RECHERCHES EXPÉRIMENTALES

SUR UN

NOUVEAU PROCÉDÉ

DE

GASTROSTOMIE

THÈSE INAUGURALE

PRÉSENTÉE

À LA FACULTÉ DE MÉDECINE DE BERNE

POUR OBTENIR

LE GRADE DE DOCTEUR

PAR

TH. JEANNERET, médecin

ancien assistant de chirurgie à l'hôpital de l'Isle.

BERNE

IMPRIMERIE LIEROW & Cie

1907.

Digitized by the Internet Archive
in 2016

https://archive.org/details/b24866751

RECHERCHES EXPÉRIMENTALES

SUR UN

NOUVEAU PROCÉDÉ

DE

GASTROSTOMIE

THÈSE INAUGURALE

PRÉSENTÉE

À LA FACULTÉ DE MÉDECINE DE BERNE

POUR OBTENIR

LE GRADE DE DOCTEUR

PAR

TH. JEANNERET, médecin

ancien assistant de chirurgie à l'hôpital de l'Isle.

BERNE

IMPRIMERIE LIEROW & CIE

1907.

Thèse approuvée par la Faculté de médecine sur la proposition de M. le Prof. Tavel.

BERNE, décembre 1906.

LE DOYEN:

Prof. SIEGRIST.

(2) SH. V. AA8-9

351555

À MON FRÈRE ET PLUS VIEIL AMI

HENRI JEANNERET

INTRODUCTION

Le 21 mars 1906 monsieur le professeur Tavel exposait à une séance de la société des médecins de la ville de Berne une nouvelle méthode de gastrostomie et y présentait un chien, opéré trois semaines auparavant selon cette méthode. Celle-ci diffère grandement des très nombreux procédés, décrits et employés jusqu'ici, et qui tous, malgré leur diversité, ont cela de commun que l'estomac est fixé à la paroi abdominale et que le canal fistulaire, lorsque canal il y a, est créé aux dépens de la paroi gastrique.

Dans le procédé nouveau du professeur Tavel l'estomac reste à sa place et est relié à la paroi antérieure de l'abdomen par une anse intestinale, préalablement exclue, et qui devient le canal fistulaire. Cette anse, qui naturellement reste attenante à son mésentère, est renversée, de façon à ce que son extrémité orale puisse être réunie à la paroi abdominale et son extrémité anale à la paroi de l'estomac. Ainsi le mouvement péristaltique, à supposer qu'il garde son sens primitif, se fera de la paroi abdominale vers l'estomac et s'opposera à ce que le contenu de ce dernier s'échappe par le canal fistulaire que forme l'intestin exclu.

Le chien présenté avait été durant trois semaines nourri par la voie naturelle, sans que jamais il y ait eu incontinence de l'estomac. Dernièrement, après un jeûne de vingt-quatre heures, l'animal reçut un litre et demi de lait qu'il avala goulûment d'un trait, si bien que l'estomac se percevait ensuite à la vue et se sentait à la palpation dilaté ad maximum. Une sonde de Nélaton n° 16 fut introduite par le canal fistulaire

dans l'estomac sans aucune difficulté; le lait jaillit. La sonde ayant été retirée après écoulement d'une dizaine de centimètres cubes, le canal fistulaire resta parfaitement imperméable.

Il s'agissait, avant d'appliquer le nouveau procédé à l'homme, de faire quelques expériences encore sur l'animal, avant tout de nourrir par leur fistule les sujets gastrostomisés, selon le procédé indiqué. Peut-être bien l'imperméabilité de la fistule, lorsqu'on y introduirait la sonde deux ou trois fois par jour, se montrerait moins parfaite que chez le sujet présenté, qui s'était toujours nourri, sauf une fois exceptionnellement, par la voie naturelle.

Il s'agissait aussi de déterminer, au cas où la fistule se montrerait vraiment continente, si la continence était due uniquement à la péristaltique de l'anse intestinale renversée et intercalée entre l'estomac et l'orifice abdominal, ou si quelque autre facteur entrait en jeu; la direction du canal fistulaire, par rapport à la paroi antérieure de l'estomac, et le lieu d'implantation de celui-là dans celle-ci pouvaient bien aussi être pour quelque chose dans la plus ou moins parfaite continence obtenue avec le nouveau procédé de fistulisation gastrique.

Il fallait examiner enfin, car ce point avait été mis en doute à la séance, où le procédé fut exposé pour la première fois, si la péristaltique gardait dans l'anse exclue son sens primitif stomachopète, c'est-à-dire si elle continuait constamment à se faire de la paroi abdominale vers l'estomac, enfin si l'énergie des contractions musculaires ne diminuerait pas avec le temps dans ce bout d'intestin isolé.

Monsieur le professeur Tavel voulut bien nous confier les recherches et les expériences qu'il y avait à faire encore sur son très ingénieux procédé de gastrostomie, et ce sont ces expériences et recherches qui feront le sujet de notre travail.

Mais avant de décrire en détail la méthode opératoire du professeur Tavel et avant d'exposer nos observations personnelles, nous allons passer en revue les divers procédés de gastrostomie employés jusqu'à ce jour et examiner leurs avan-

tages et désavantages. Cela nous permettra d'établir ensuite une comparaison entre ces procédés et la nouvelle méthode et de juger mieux la valeur de celle-ci.

Nous diviserons donc notre travail de la manière suivante :

I. Indications de la gastrostomie.
II. Les divers procédés de gastrostomie.
III. Critiques des procédés.
IV. Technique opératoire du procédé de Tavel.
V. De la péristaltique :
   a. dans une anse intestinale exclue ;
   b. dans une anse intestinale renversée.
VI. Expériences sur le chien.
VII. Avantages et désavantages du procédé de Tavel.
VIII. Observations chez l'homme.

I. Indications de la Gastrostomie.

L'imperméabilité de l'œsophage, qui empêche toute déglutition et condamne à mourir de faim et de soif celui qui en est atteint, est due soit à un rétrécissement cicatriciel, soit au développement d'un néoplasme. Le seul moyen d'empêcher de mourir d'inanition le malade, dont l'œsophage pour l'une ou l'autre de ces causes ne laisse plus passer aucun aliment, même liquide, est de pratiquer la gastrostomie, c'est-à-dire de créer en la paroi de l'estomac une ouverture communiquant avec l'extérieur. Par cette bouche artificielle les aliments seront directement introduits dans l'estomac; ils pourront ensuite être digérés et assimilés par l'organisme, tout comme s'ils avaient été avalés par la voie normale. Il est assez rare, dans notre pays, qu'on ait à pratiquer la gastrostomie pour les rétrécissements cicatriciels dûs à l'ingestion de liquides brûlants ou caustiques, tandis qu'en Autriche et en Allemagne, où ces liquides sont beaucoup plus employés dans l'usage domestique, la stricture cicatricielle de l'œsophage est fréquente. Et lorsqu'on doit en de pareils cas créer une fistule gastrique, la muqueuse ayant été lésée sur une grande étendue, cette fistule le plus souvent ne sera que transitoire, car la dilatation progressive du rétrécissement cicatriciel au moyen de bougies permettra de nouveau, après un temps plus ou moins long, le passage des aliments.

Dans la très grande majorité des cas de rétrécissement de l'œsophage, la sténose est due au cancer œsophagien dont nous allons nous occuper exclusivement en discutant l'utilité et le bien-fondé de la gastrostomie. Le côté faible de cette intervention, c'est de ne point être une opération radicale, de ne pas s'attaquer au mal lui-même pour en débarrasser l'organisme, mais de soustraire simplement ce dernier à une des

conséquences délétères de ce mal. Le cancer des parties profondes de l'œsophage, grâce à sa situation dans le médiastin postérieur, n'est pas opérable; l'œsophagectomie a été tentée avec insuccès par Czerny et Mickulicz. Nous ne pouvons donc attaquer le mal directement, et lorsque nous pratiquons une gastrostomie, nous ne faisons que pallier aux conséquences fort graves, il est vrai, du néoplasme, tout en laissant ce dernier croître et se développer.

D'autre part la gastrostomie, faite selon les procédés modernes, est une intervention d'une certaine importance, durant de quarante minutes à une heure, qu'on ne peut guère faire sans narcose, et qu'on pratique malheureusement encore très souvent chez des malades insuffisamment nourris, affaiblis et cachectiques, qui facilement y succombent. Pour ces raisons, quelques chirurgiens antiques, Faucon [1]), Lagrange [2]) et plusieurs médecins modernes, Leyden [3]), Christiani [4]), bien d'autres encore, veulent qu'on bannisse la gastrostomie de la thérapeutique des cancers œsophagiens. Puisque cette opération n'est que palliative, disent-ils, puisqu'elle ne sauve pas le malade qui finit malgré elle par succomber à son cancer, qu'on ne la pratique donc plus. Contre les souffrances physiques et morales du malheureux qui meurt lentement de soif et de faim, on emploiera . . . la morphine à haute dose.

Certains auteurs, entre autres Gangolphe de Lyon [5]), admettent la gastrostomie, mais veulent qu'on ne la pratique qu'à la dernière, lorsque l'œsophage ne laisse plus rien passer, plus même les liquides. Ils trouvent superflu et inhumain d'imposer une fistule gastrique au malade, qui arrive péniblement à avaler encore quelques gouttes de lait ou de bouillon.

La plupart des chirurgiens cependant sont pour l'intervention précoce dans tous les cas de cancer œsophagien, ainsi Miku-

---

[1]) Faucon. Revue de chirurgie. 1883, p. 744.

[2]) Lagrange. Revue de chirurgie. 1885, p. 549.

[3]) Berliner Gesellschaft für innere Medizin. März 1892.

[4]) Christiani. Revue méd. de la Suisse romande. 20 juillet 1890.

[5]) Gangolphe. Traité de chirurgie de Le Dentu. VII, p. 508.

licz [1]) et Von Noorden [2]) en Allemagne, Terrier [3]), Forgue et Rechus [4]) en France, Duncan [5]) en Angleterre, Kocher [6]) en Suisse. Ces auteurs ont attiré l'attention sur les suites déplorables qu'ont les gastrostomies tardivement pratiquées, et veulent qu'on intervienne avant que le malade ait atteint un degré d'inanition tel qu'il supporte difficilement l'opération et n'arrive plus à utiliser les aliments introduits dans l'estomac par la bouche artificielle.

Comme le cancer de l'œsophage n'atteint aucun organe vital proprement dit, il pourrait croître et se développer pendant un laps de temps relativement long, sans causer dans l'organisme des troubles marqués, s'il n'amenait bientôt, et tout mécaniquement, une sténose de l'œsophage. Le malade atteint arrive assez vite à ne plus pouvoir se nourrir suffisamment; d'abord les aliments solides, bientôt les liquides eux-mêmes ne passent plus à travers l'œsophage, obstrué par les néoformations cancéreuses; et le malade finit par mourir d'inanition, avant que son cancer ait directement menacé son existence en perforant les bronches, la trachée ou l'aorte. Il peut arriver naturellement que le néoplasme de bonne heure déjà et avant que la dysphagie soit avancée, corrode l'un ou l'autre de ces organes, et que la mort soit due alors à une hémorrhagie ou plus souvent à une pneumonie purulente. Mais dans la grande majorité des cas, nous le répétons, le cancer œsophagien n'a pas tendance à proliférer sur les organes voisins; il reste limité à la paroi de l'œsophage, en laquelle il se développe circulairement sans que sa surface s'ulcère très rapidement, ni très profondément; il produit ainsi une sténose de plus en plus imperméable qui amènera la mort sûrement, en s'opposant à toute alimentation.

---

[1]) Mikulicz. Berliner klinische Wochenschrift. 1893.
[2]) Von Noorden. Berliner klinische Wochenschrift. 1893.
[3]) Terrier. Revue de chirurgie. 1891.
[4]) Forgue et Rechus. Traité de thérapie-chirurgie. 1898, t. II, p. 505.
[5]) Duncan. Edim. med. and Surg. journ. 1891, p. 885.
[6]) Kocher. Chirurg. Operationslehre. Jena 1902, p. 291.

Or l'agonie longue du malheureux atteint de dysphagie, qui meurt lentement en subissant les intolérables tortures de la faim et de la soif, qui garde avec cela un esprit lucide et se rend compte de son triste sort, est des plus épouvantables qui soient.

Pour éviter à ce malade les souffrances cruelles d'une faim et d'une soif qu'il ne peut plus apaiser, pour prolonger son existence et l'empêcher de mourir d'inanition, le chirurgien a un seul moyen à sa disposition aujourd'hui : la création d'une fistule gastrique. Et quoiqu'en pensent certains auteurs, nous trouvons la gastrostomie parfaitement indiquée dans tous les cas de cancer œsophagien, quand bien même elle ne s'attaque pas directement à ce dernier, puisque les souffrances et la mort prématurée sont moins dues à la nature du néoplasme qu'à l'obstacle tout mécanique qu'il oppose à la déglutition. En créant une bouche stomacale artificielle, on tourne cet obstacle, on arrive à nourrir le malade qui ne souffre plus la faim et la soif et ne meurt plus d'inanition.

Reste à examiner maintenant quel sera le moment opportun pour pratiquer chez un dysphagique la gastrostomie, dont aujourd'hui tous les chirurgiens presque reconnaissent l'utilité.

Doit-on intervenir dès que le diagnostic stricture cancéreuse de l'œsophage a été posé avec certitude et alors même que la plupart des aliments passent encore avec une facilité relative? ou bien vaut-il mieux attendre pour intervenir que la dysphagie soit complète et que les liquides eux-mêmes ne puissent plus passer? Nous ne comprenons pas qu'il y ait aujourd'hui encore des chirurgiens pour répondre affirmativement à cette seconde question et pour préconiser l'intervention tardive. Car lorsque le malade, atteint de cancer œsophagien, n'aura plus avalé depuis des semaines que de petites quantités de lait et de bouillon, qu'il aura dépéri faute d'une alimentation suffisante et sera cachectique, il résistera difficilement au choc opératoire ; puis, l'estomac d'un pareil malade, n'ayant reçu de longtemps aucun aliment solide et seulement des liquides par quantités minimes, n'est plus normal, il est rétréci, ses

parois sont atrophiées, en un mot cet estomac n'est plus capable de digérer; enfin l'organisme délabré n'est plus en état d'assimiler la nourriture introduite artificiellement. A quoi bon alors pratiquer une fistule gastrique et remplir l'estomac d'aliments qui ne pourront plus être utilisés? S'il semble exagéré à d'aucuns de vouloir imposer une gastrostomie à un malade qui avale encore facilement toute nourriture liquide, cela est infiniment plus rationnel cependant que d'attendre la dysphagie complète et de faire alors une opération souvent mortelle et presque toujours inutile. Au reste, pour obtenir avec la gastrostomie des résultats transcendants — nous entendons par là une survie de plusieurs mois en même temps qu'une alimentation parfaite — il la faudrait faire non seulement précoce, mais préventive. On interviendrait sitôt que le diagnostic cancer de l'œsophage serait posé avec certitude, sans trop s'occuper du degré de dysphagie, et alors même que la déglutition se ferait habituellement sans aucune difficulté. De cette manière le malade, bien nourri, ni affaibli, ni cachectique, supporterait l'opération sans aucun inconvénient. Il continuerait à se nourrir par la voie naturelle tant que le permettrait son cancer; dès que la sténose augmentant, s'opposerait à une nutrition suffisante par le haut, il complèterait son alimentation par la fistule déjà établie; puis au moment où l'imperméabilité de l'œsophage deviendrait absolue, le malade, sans avoir préalablement d'opération à subir, se nourrirait complètement et exclusivement par sa bouche artificielle. Enfin, dans les périodes intermittentes de spasme œsophagien qui surviennent souvent longtemps avant que la disphagie soit complète, et que chaque tentative de déglutition ne fait qu'augmenter, le malade aurait recours à sa fistule. Quand l'œsophage, laissé au repos complet, n'est plus irrité, le spasme se relâche et cesse bientôt. A ce moment, le malade sans avoir souffert de la faim et de la soif, recommencerait à avaler comme avant la crise, et celle-ci aurait duré moins longtemps parce qu'en temps opportun on aurait soustrait l'œsophage et son néoplasme à toute cause d'irritation.

Il sera toujours difficile, nous ne nous le dissimulons pas, d'imposer à un homme, même intellligent, une fistule stomacale à une époque où son œsophage est perméable encore à la plupart des aliments. Mais si l'on arrivait par un procédé nouveau à ce que la fistule créée n'incommode en rien le malade et ne lui cause aucun désagrément, on réussirait plus facilement peut-être à lui faire accepter une gastrostomie préventive, qui seule amènera une survie de longue durée et seule permettra d'éviter toute période de subalimentation. Nous verrons plus loin si une telle fistule est aujourd'hui réalisable.

Dans tous les cas, qu'on la veuille préventive ou précoce, la gastrostomie doit être faite de bonne heure, avant que l'état général du malade ne soit complètement délabré par une alimentation insuffisante. Et parmi les différentes opinions que nous avons exposées, la plus irrationnelle certainement est celle de ces auteurs, qui conseillent de ne pratiquer la gastrostomie qu'à la dernière, quand la stricture cancéreuse ne laisse plus rien passer du tout et à un moment où le malade trop affaibli et trop débile ne peut plus utiliser les aliments dont on le gavera. Aux partisans de la gastrostomie tardive nous préférons encore les adversaires de toute intervention chirurgicale, ceux qui veulent qu'on laisse mourir d'inanition les malheureux affligés de cancer œsophagien, en les soulageant à coups de morphine. Ceux-ci sont plus logiques et jettent avec leur doctrine quelque peu inhumaine moins de discrédit sur la gastrostomie que les autres avec leur opération dangereuse et parfaitement inutile.

II. Des divers procédés de Gastrostomie.

En jetant un coup d'œil rétrospectif sur l'histoire de la gastrostomie, on peut la diviser, nous semble-t-il, en ce qui concerne les procédés employés et les résultats obtenus, en deux périodes assez nettement distinctes l'une de l'autre.

La première période va de 1849 à 1885; elle est caractéristique en cela que les opérateurs ne cherchent pas à réaliser l'occlusion automatique de la bouche artificielle qu'ils pratiquent à l'estomac. Ils emploient tous, sans apporter de modifications dans ce sens, la vieille méthode qu'employait Sédillot [1]) en 1849, lorsqu'il tenta la première gastrostomie sur l'homme et que Fenger [2]) décrivit avec quelque méthode en 1854. Ce procédé consiste à faire une incision de huit à dix centimètres parallèlement au rebord costal gauche et comprenant tous les plans de la paroi abdominale de la peau au péritoine pariétal inclusivement, à attirer la paroi antérieure de l'estomac entre les lèvres de la plaie auxquelles elle est fixée par plusieurs points de suture, à pratiquer au centre de la paroi stomacale ainsi fixée une petite incision par laquelle on introduit dans l'estomac une sonde en caoutchouc — et c'est tout. Pour empêcher que le contenu de l'estomac ne s'échappe, la sonde introduite devait être de calibre tel qu'elle exerçât une certaine pression sur le bord de la fistule; or ce bord n'étant formé que par la coupe assez mince, en somme, de la paroi de l'estomc, la fistule s'agrandissait bientôt; à chaque mouvement, à chaque coup de toux, le contenu de l'estomac s'échappait entre la sonde et le pourtour de l'incision. Le suc gastrique attaquait les lèvres de la plaie, corrodait les tissus environnants, y produisait des eczèmes et des ulcérations; l'ouverture s'agrandissait de jour en jour, et bientôt toute nutrition par la bouche artificielle devenait vaine, puisque tout

[1]) L.-H. Petit. Traité de la gastrostomie. Paris 1879.

[2]) Marwedel. Beiträge zur klinischen Chirurgie. Tome XVII, p. 56.

aliment introduit dans l'estomac s'en échappait aussitôt par la fistule agrandie. Jusqu'aux dernières années de cette première période, les résultats furent pitoyables. Sédillot 1849, Fenger 1854, Cooper Forster 1856, Sidney Jones 1860, Lowe 1874 pratiquèrent la gastrostomie selon l'ancienne méthode et perdirent tous leurs malades tôt après l'opération.

La seconde période va de 1886 à nos jours; von Hacker l'inaugura en formant autour de la bouche stomacale artificielle une sorte de sphincter naturel au moyen des fibres musculaires du grand droit. Au cours de cette période les chirurgiens comprirent l'inutilité de créer une fistule gastrique qui ne fût pas continente et cherchèrent par tous les moyens possibles à réaliser l'occlusion automatique de cette fistule. Les très nombreux procédés imaginés et employés dans ces vingt dernières années donnèrent, sinon des résultats parfaits, du moins pour la plupart des résultats satisfaisants. Nous allons passer en revue, en les classant par ordre chronologique, les plus typiques de ces procédés; nous pourrons alors en examiner les qualités et défauts et rechercher en le leur comparant si le procédé de M. Tavel a sur eux des avantages.

PROCÉDÉ DE VON HACKER. 1886. [1])

Au lieu de l'incision de Fenger, parallèle au rebord costal gauche, l'auteur fait une incision verticale à gauche de la ligne médiane et qui n'entame que la peau et le feuillet antérieur de la gaîne du muscle grand droit de l'abdomen. Les fibres de ce dernier sont dissociées avec un instrument mousse, réclinées de chaque côté. Entre les faisceaux musculaires écartés, on aperçoit le feuillet postérieur de la gaîne du grand droit, on l'incise ainsi que le péritoine pariétal. Un pli de la paroi antérieure de l'estomac est attiré sous forme de cône entre les lèvres de la plaie; des points de suture séro-séreuse fixent l'estomac au péritoine pariétal. Au sommet du cône la paro-

[1]) Wiener klin. Wochenschrift, 1886, n°s 31 et 32.

stomacale est ponctionnée, puis suturée à la peau. Par l'orifice ainsi formé on enfonce une sonde molle dans l'estomac. Le cône stomacal passe ainsi entre les faisceaux du muscle grand droit qui lui constitue une sorte de sphincter.

PROCÉDE DE GIRARD. 1888. [1])

Ce procédé s'inspire du précédant et n'en diffère que par le point suivant: Une fois les fibres du grand droit séparées en leur milieu, on dissèque de chaque côté une bande musculaire; ces deux bandes musculaires sont intercroisées ensuite en 8 de chiffre, de façon à former autour du cône gastrique une sorte de sphincter constricteur.

PROCÉDÉ DE HAHN. 1890. [2])

Première incision parallèle au rebord costal gauche et intéressant tous les plans de la paroi abdominale de la peau du péritoine pariétal inclusivement.

Deuxième incision pratiquée dans le 8e espace intercostal gauche, parallèle à la précédente, traversant toute la paroi y compris le péritoine.

L'estomac est cherché à travers la plaie inférieure; on en isole un pli dans sa partie la plus élevée. Ce pli est saisi avec une pince, introduite par la plaie intercostale et attiré entre les lèvres de cette plaie; le sommet du cône est incisé et les bords de l'incision réunis par des sutures à la peau. L'aplatissement du cône stomacal sur le cartilage costal inférieur doit assurer l'imperméabilité de la fistule.

PROCÉDÉ DE WITZEL. 1891. [3])

Seule la peau est incisée parallèlement au rebord costal gauche; le feuillet antérieur de la gaîne du grand droit est

[1]) Korrespondenzblatt für Schweizer Ärzte, 1888, n° 11.
[2]) Centralblatt für Chirurgie, 1890, n° 11.
[3]) Centralblatt für Chirurgie, 1891, n° 32.

incisé verticalement, puis les faisceaux musculaires de ce dernier sont séparés au moyen de la sonde cannelée et fortement écartés à droite et à gauche. Le muscle transmise est lui aussi fendu parallèlement à la direction de ses fibres, c'est-à-dire transversalement. Enfin incision du péritoine pariétal. L'estomac est attiré entre les lèvres de la plaie; sur sa paroi antérieure on forme par plissement deux plis longitudinaux et parallèles qui déterminent une gouttière assez profonde. A la partie inférieure de celle-ci on ponctionne l'estomac et l'on y introduit une sonde molle en caoutschouc qui est ensuite couchée dans la gouttière. On réunit sur la sonde par des points de Lembert les bords libres des deux bourrelets sur une longueur de 4 à 5 centimètres, et l'on crée ainsi un canal formé par la paroi même de l'estomac, et qui court tangentiellement à cette paroi.

La portion de l'estomac qui répond au pourtour de l'orifice d'émergence de la sonde est fixée à la paroi abdominale. La longueur du canal fistulaire et sa direction oblique doivent produire la continence de la fistule, renforcée encore par la fermeture en croix que forment autour de l'ouverture les faisceaux musculaires du grand droit et du transverse en se rapprochant.

PROCÉDÉ DE FRANK (Sabanejew). 1893. [1])

L'incision est parallèle au rebord costal gauche et comprend tous les plans de la paroi abdominale, y compris le péritoine pariétal. Un pli de l'estomac est attiré sans forme de cône dans la plaie épigastrique. La base de ce cône stomacal est fixée par des points de suture à la coupe du péritoine pariétal et des muscles. Une deuxième incision, petite, parallèle à la première, dont elle est distante de trois centimètres environ, est faite sur le rebord costal gauche. Cette incision n'intéresse que la peau. On creuse à l'aide d'une sonde cannelée une sorte de tunnel sous-cutané entre les deux incisions; à l'aide

[1]) Wiener klinische Wochenschrift, 1893, p. 231.

d'une pince de Kocher, introduite par l'ouverture supérieure, on saisit le sommet du cône, on l'engage sous le pont de peau et on l'attire entre les lèvres de l'incision supérieure. On y fait une ponction et on suture la paroi de l'estomac à la peau.

L'angle droit que fait de cette manière le canal fistulaire, et la compression que lui fait subir le pont entanné sous lequel il passe, doivent empêcher l'écoulement du contenu de l'estomac par la bouche artificielle.

PROCÉDÉ D'ULLMANN. 1894. [1])

En 1889, Gernusy préconisait comme traitement des incontinences vésicales chez la femme, la torsion de l'urèthre sur son axe. C'est de cette idée que s'inspire Ullmann à Vienne pour arriver à obtenir une fistule gastrique continente.

Il fait une incision parallèle au rebord costal gauche, traversant peau, muscles et péritoine pariétal. A travers la paroi de l'estomac attirée entre les lèvres de la plaie, il passe trois fils suspendus, qui forment les trois sommets d'un triangle, au centre duquel l'ouverture sera pratiquée ultérieurement. Par traction circulaire sur ces fils on imprime à la partie de l'estomac qu'on veut employer pour le canal fistulaire un mouvement de torsion de 180°. Tandis que le cône stomacal est maintenu dans cette situation de torsion sur son axe, on suture sa séreuse au péritoine pariétal et à la gaîne (feuillet postérieur) du grand droit. Ullmann opère en deux temps et n'ouvre l'estomac qu'au bout de trois ou quatre jours. Les plis formés par cette torsion de la paroi obstruent la fistule et la rendent imperméable au dire de l'auteur.

PROCÉDÉ DE KADER. 1896. [2])

L'incision longue de 7 à 10 centimètres parallèle au rebord costal gauche ne comprend que la peau et le tissus cellulaire

[1]) Wiener med. Wochenschrift, 1894, n° 39.

[2]) Centralblatt für Chirurgie, 1896, p. 665.

sous-cutané. Le grand droit est dissocié verticalement au moyen de la sonde cannelée; sa gaîne postérieure et le péritoine sont incisés verticalement aussi.

Cela fait, on attire hors de la plaie un pli de l'estomac; on y pratique une petite ouverture, dans laquelle on introduit une sonde molle qu'on fixe à la paroi stomacale par une suture au catgut. Aux côtés de la sonde qui pénètre perpendiculairement dans l'estomac, on forme par plissements deux plis parallèles dont les bords libres sont réunis par quatre points de Lembert. Les deux plis ainsi accolés forment autour du drain un canal tapissé de séreuse; pour allonger ce canal on forme au-dessus des précédents deux autres plis parallèles, dont les bords libres sont de nouveau réunis par quatre sutures séro-séreuses. Le canal ainsi formé peut avoir une longueur de 4 à 5 centimètres et conduit dans l'estomac perpendiculairement à sa paroi antérieure, au lieu que dans le procédé de Witzel il y conduit obliquement. (C'est dans la direction du canal seulement qu'il y a différence entre les deux procédés qui créent l'un et l'autre un canal, formé aux dépens de la paroi même de l'estomac et tapissé par le péritoine viscéral.) L'estomac est fixé aux lèvres de la plaie par une série de points qui chargent d'une part la gaine postérieure du grand droit et le péritoine pariétal, de l'autre la couche musculo-séreuse de la paroi stomacale.

Cette invagination de la paroi forme une sorte de valvule qui s'oppose à l'écoulement du contenu de l'estomac; de plus, les fibres du muscle droit qui n'ont été que dissociées et non tranchées, forment une sorte de sphincter et aident encore à la continence.

PROCÉDÉ DE FONTAN. 1896. [1])

Parallèlement au rebord costal gauche, on fait une incision traversant peau, tissus sous-cutané, muscles et péritoine pariétal. On saisit, avec une pince de Kocher, la partie antérieure de

[1]) 10e Congrès français de Chirurgie. Paris 1896, p. 1827.

l'estomac en un point aussi rapproché que possible de la petite courbure, afin de placer la bouche le plus haut possible. En attirant la partie de l'estomac, saisie hors de la plaie, on forme un cône dont la base est fixée par des points de suture séparés au péritoine pariétal et à la couche musculaire. Au moyen de la pince qui fixe toujours l'extrémité du cône on refoule ce dernier dans la cavité de l'estomac, formant ainsi une invagination en cul de sac. On ponctionne le fond de l'invagination et l'on introduit à frottement une sonde molle qu'on fixe à la paroi par un point de catgut. Enfin on suture les téguments en dessus et en dessous de la sonde. On peut ponctionner aussi avant d'invaginer le cône stomacal, ce qui permet de se mieux rendre compte de ce qu'on incise.

Comme dans le procédé de Kader la continence doit être assurée par la valvule que forme le cône stomacal invaginé dans l'estomac.

PROCÉDÉ DE GOLDING-BIRD, 1896. [1])

Ce procédé s'exécute en deux temps. Tout d'abord l'estomac est fixé par des points de sutures rapprochés à la paroi abdominale. Et ce n'est qu'au bout de quatre jours, lorsque la paroi stomacale est sondée aux lèvres de la plaie, qu'on y pratique une très étroite ouverture, tout juste suffisante pour laisser passer une sonde de Nélaton n° 10. On dilate ensuite progressivement et lentement cet orifice jusqu'à ce qu'il admette l'introduction du pouce. Au dire de l'auteur, on lèse de cette manière si peu les fibres musculaires de la paroi gastrique qu'elles peuvent se contracter autour de l'orifice fistulaire, à la façon d'un véritable sphincter et produire une occlusion parfaite.

PROCÉDÉ DE MARWEDEL. 1896. [2])

Tous les plans, y compris le péritoine pariétal, sont incisés sur une longueur de 8 centimètres et parallèlement au rebord

[1]) British medicinal journal, 1896, p. 1827.

[2]) Beiträge zur klin. Chirurgie, 1896, p. 56.

costal gauche. L'estomac, attiré entre les lèvres de la plaie, est fixé par un surjet dont les points intéressent la tunique musculo-séreuse de l'estomac d'une part, d'autre part le péritoine pariétal et le feuillet postérieur de la gaîne du grand droit. On pratique sur la paroi gastrique ainsi fixée et limitée par les lèvres de la plaie une incision parallèle au rebord costal gauche, longue de 6 à 7 centimètres; cette incision n'intéresse que les tuniques séreuses et musculaires, sans entamer la muqueuse. De chaque côté de l'incision on décolle la couche séro-musculaire sur une largeur de 1 centimètre, de facon à avoir deux feuillets à bords libres ayant 6 à 7 centimètres de long. Dans l'angle inférieur on ponctionne la muqueuse, on passe dans l'orifice une sonde de Nélaton n° 17, 18 ou 19 qu'on fixe par un point de catgut à la paroi de l'estomac. La sonde est ensuite couchée sur la muqueuse qui forme gouttière, et les deux volets séro-musculaires sont rabattus sur elle et leurs bords libres réunis par des sutures à points séparés. Au lieu d'émergence de la sonde on suture l'estomac à la peau. L'adossement des parois du canal ainsi formé doit, lorsque la sonde est retirée, assurer la continence de la fistule.

PROCÉDÉ DE HARTMANN. 1897.[1])

Incision verticale à deux centimètres et demi et à gauche de la ligne médiane, longue de dix centimètres et intéressant la peau, le tissus cellulaire et le feuillet antérieur de la gaîne du grand droit. La lèvre interne de l'incision est réclinée vers la ligne médiane, de façon à laisser voir le bord interne du muscle; en dedans de ce bord on incise le feuillet profond de la gaîne aponévrotique et le péritoine pariétal.

Un cône stomacal est attiré au dehors par cette ouverture et sa base fixée au péritoine par un surjet séro-séreuse. Ensuite dans la ligne de la première incision on dissocie au moyen de la sonde cannelée les fibres du droit; on écarte les deux faisceaux ainsi formés et l'on engage dans l'espace

[1]) Bulletin et Mém. de la société de chirurgie. Paris 1897, p. 253.

laissé entre eux une pince à forcipressure pour aller chercher le sommet du cône stomacal. On l'attire alors au dehors, en le faisant passer horizontalement entre le feuillet profond de la gaîne et de la face postérieure de la partie interne du muscle, puis verticalement entre les deux faisceaux musculaires. Le cône stomacal est maintenant fixé aux lèvres du feuillet antérieur de la gaîne aponévrotique du grand droit; le sommet en est ponctionné, puis la muqueuse réunie à la peau par un surjet. On obtient de cette façon un trajet d'une certaine longueur, faisant deux coudes et passant sous un fort pont musculaire, toutes circonstances qui le doivent rendre imperméable.

PROCÉDÉ DE SOULIGOUX. [1])

Assez identique à celui d'Ullmann, ce procédé en diffère cependant par la réunion directe de la muqueuse à la peau et par une torsion plus accentuée du cône gastrique. Les plis de la muqueuse et le trajet hélicoïde du canal, produits par la torsion du cône sur son axe, doivent ici aussi s'opposer à l'écoulement du contenu de l'estomac et rendre la fistule continente.

PROCÉDÉ DU TERRIER. 1902. [2])

Incision verticale et latérale faite à égale distance de la ligne blanche et du bord externe du muscle droit (côté gauche). Le feuillet antérieur de la gaîne est fendu au bistouri, les fibres du muscle dissociées à la sonde cannelée.

On saisit l'estomac, tant que possible en une partie voisine du cardia, on l'attire sous forme de cône entre les lèvres de la plaie; la base du cône est fixée par quatre points en croix au péritoine pariétal et au feuillet postérieur de la gaîne; près de son extrémité le cône stomacal est suturé à la gaîne antérieure du muscle grand droit. Avec un bistouri très étroit on

[1]) Revue de Chirurgie. Paris 1902, p. 482.
[2]) Revue de Chirurgie. Paris 1902, p. 104.

fait une petite incision à travers séreuse et musculeuse. La muqueuse s'évagine sous forme de petite hernie; on la ponctionne à son tour et on la réunit à la peau. L'adossement des plis de la muqueuse doit rendre cette étroite fistule continente. De plus, la musculeuse, étranglant la muqueuse en l'endroit où celle-ci la traverse, doit aider encore à la continence.

PROCÉDÉ DE KOCHER. 1902. [1])

Incision verticale sur le milieu du grand droit (côté gauche), intéressant la peau et le feuillet antérieur de la gaîne du muscle; au moyen d'un instrument mousse on sépare le muscle du feuillet antérieur de sa gaîne, jusqu'à ce qu'on arrive à son bord interne. Le bord est fortement récliné à gauche. La gaîne postérieure est incisée, ainsi que le péritoine pariétal sur une longueur de cinq centimètres. Un cône stomacal d'une certaine longueur est attiré au dehors, sa base soigneusement réunie au plan constitué par le péritoine et le fascia profond. On couche verticalement sur la paroi antérieure du cône gastrique un drain de caoutchouc très étroit; sur les côtés de celui-ci, on forme deux plis (comme dans le procédé de Witzel), dont les bords libres sont réunis par une suture de Lembert. A l'extrémité inférieure du canal ainsi formé on ponctionne l'estomac; on y enfonce le drain, et on réunit les plis de la paroi jusqu'à ce que la sonde soit complètement couverte. Au lieu d'émergence de la sonde, l'estomac est directement réuni à la peau. La longueur, l'étroitesse du canal et la compression exercée sur celui-ci par le bord interne du grand droit contribuaient à amener la continence cherchée.

ANCIEN PROCÉDÉ DE TAVEL. 1902. [2])

Incision dans la ligne médiane, intéressant toutes les couches de la paroi abdominale; du côté gauche la peau est séparée

[1]) Chirurgische Operationslehre, 1902, p. 293.

[2]) Communiqué oralement, non publié.

sur une certaine longueur du feuillet antérieur de la gaîne du muscle grand droit gauche ; puis l'estomac est saisi et un cône de la paroi gastrique antérieure est attiré à travers une ouverture permusculaire ; à 3 cm environ, on fait dans la peau une petite incision, au travers de laquelle le sommet du cône est attiré au dehors. Ce dernier est fixé aux lèvres de la plaie cutanée par trois ou quatre points de suture ; la partie du cône qui proémine est saisie dans une pince à forcipressure, qui reste à demeurer un ou deux jours. La plaie médiane est alors fermée. Ce procédé a l'avantage d'être rapide et de ne pas donner lieu par la suite à un écartement des lèvres de la plaie. La longueur du canal, ainsi établi, le coude qu'il fait en émergeant du muscle, et l'écrasement que lui fait subir le pont cutané doivent amener la continence de la fistule.

III. Critique des Procédés.

A voir la multiplicité des procédés imaginés et employés jusqu'ici pour créer des fistules continentes, il semble qu'on ne soit pas arrivé encore à trouver une méthode parfaite, qui nécessairement eût prévalu et rendu superflues de nouvelles recherches.

Tous ces procédés divers ont certainement des avantages, mais aussi, et cela lors même qu'ils assurent la continence de l'estomac, des inconvénients plus ou moins sérieux. Car si dans toute gastronomie, le point capital est la création d'une fistule parfaitement continente, il est d'autres facteurs cependant qui entrent en jeu pour le bon fonctionnement ultérieur de l'estomac, comme pour le bien être général du malade, et qu'il faudrait ne point négliger. Nous allons examiner jusqu'à quel point les procédés modernes assurent cette continence tant recherchée, et jusqu'à quel point ils tiennent compte de ces facteurs que nous appellerons secondaires, encore qu'ils aient une certaine importance.

La continence de la fistule gastrique ne fut du reste pas assurée avec les premiers systèmes d'occlusion, tels que les imaginèrent v. Hacker et Girard, qui espéraient munir leur fistule d'une sorte de sphincter en la faisant passer entre les fibres dissociées du muscle grand droit de l'abdomen. Les résultats négatifs de cette occlusion par sphinctérisation s'expliquent aisément. Dans le procédé de v. Hacker le canal à fermer passe entre des faisceaux musculaires parallèles, qui, pour le comprimer activement, devraient développer un effort perpendiculaire à la direction de leurs fibres, ce qui naturellement est impossible. La fistule, il est vrai, peut être aplatie de manière passive, par les faisceaux musculaires, quand ceux-ci se rapprochent en s'étendant lors d'une contraction du muscle ; mais le grand droit de l'abdomen n'a aucune raison de se contracter précisément dans le moment que l'estomac est rempli. Cette occlusion, due au simple rapprochement des fais-

ceaux musculaires, en admettant qu'elle pût être complète, n'est en tout cas que momentanée et passagère, et l'on ne peut compter sur elle pour obtenir l'imperméabilité continue de la fistule. Il n'en revient pas moins à v. Hacker le mérite grand d'avoir le premier cherché à lutter contre l'incontinence des fistules, en les munissant d'un système d'occlusion lequel, somme toute, est assez ingénieux et est aujourd'hui encore employé comme moyen auxiliaire de fermeture dans certains procédés, tels ceux de Witzel et de v. Hacker.

Dans le procédé de Girard les bandelettes musculaires, disséquées et entrecroisées, entourent bien de toute part le conduit fistulaire à la façon d'un véritable sphincter; mais ces lambeaux de muscle, ayant 10 cm de long sur 1 1/2 cm de large, auront eu leurs vaisceaux et leurs nerfs trop lésés, pour se pouvoir contracter encore énergiquement et ne seront pas de force à fermer hermétiquement le canal fistulaire, et à empêcher l'écoulement au dehors du contenu de l'estomac. La formation de sphincters artificiels, n'ayant pas donné les résultats qu'on en attendait, plusieurs chirurgiens cherchèrent la fermeture automatique de la fistule dans la création d'un canal long et oblique. (Witzel, Marwedel.) La pression intra-stomacale devait comprimer dans toute sa longueur le canal situé dans la paroi même de l'estomac et se dirigeant obliquement à la surface de cette paroi, et de cette façon, en assurer la continence. De même que la vessie, à l'état de réplétion, comprime la partie inférieure des uretères qui traversent obliquement sa paroi et empêche ainsi l'urine d'y refluer. On obtient avec ces procédés une continence parfaite. Malheureusement le canal long et oblique de Witzel, perd assez vite sa direction oblique et sa longueur première, pour devenir perpendiculaire et plus court, ainsi qu'en témoignent les relations d'autopsie publiées par Terrier et Hartmann [1]) et le cas cité par Kader [2]). Il n'y a pas, nous semble-t-il, de raison pour que le canal intra-

[1]) Terrier et Hartmann, Chirurgie de l'estomac. Paris 1899, p. 61.
[2]) Kader. Centralblatt für Chirurgie. 1896, p. 665.

pariétal, établi selon la méthode de Marwedel, ne perde pas pareillement après un certain temps et sa longueur première et sa direction oblique. Ces procédés ont cependant donné des résultats bons et durables; la fistule restait continente, alors que déjà le canal était devenu à peu près perpendiculaire à la paroi antérieure de l'estomac, et que ces orifices externe et interne s'étaient sensiblement rapprochés; cela s'explique par un mécanisme autre peut-être que celui invoqué par les auteurs. « En fait », disent Terrier et Hartmann, commentant le procédé de Witzel, « le canal se trouve fermé, soit par l'action des muscles abdominaux, soit par le plissement des parois du canal ». Nous avons vu combien incertaine est l'occlusion de la fistule par les faisceaux musculaires du grand droit, et nous pensons que les plis, formés par la muqueuse stomacale sur les bords de l'orifice interne d'un canal étroit, suffisent parfaitement à l'obstruer et à empêcher l'écoulement du suc gastrique, ainsi que tendent à le prouver nos observations de l'expérience V.

Avec les procédés de Frank, Sébanejew, Hartmann, Tavel I, on pratique encore un canal d'une certaine longueur; seulement ce n'est plus la direction oblique du trajet qui doit assurer la continence de la fistule, mais la compression exercée automatiquement et de manière permanente par le pont cutané ou musculaire, sous lequel elle passe. D'après les auteurs, ces procédés ont donné des résultats satisfaisants. L'avantage qu'ils nous paraissent avoir sur les procédés de Witzel et de Marwedel est de créer un canal fistulaire tapissé de muqueuse sur toute sa longueur et qui n'aura donc pas la fâcheuse tendance au rétrécissement et à l'atrésie qu'auront forcément ceux-ci. L'inconvénient de ces procédés, inconvénient du reste commun à tous les systèmes à longue canalisation aux dépens de la paroi gastrique, c'est que le canal établi se raccourcit avec le temps et qu'ainsi orifice interne et orifice externe se rapprochent l'un de l'autre. Cela ne serait pas fait précisément pour augmenter la continence, si celle-ci n'était due qu'à la longueur et à l'obliquité du conduit fistulaire. On pourra re-

procher aux méthodes de Frank, de Sabanejew d'employer pour leur fistulation une grande partie de la paroi antérieure de l'estomac, ce qui les rend irréalisables dans bon nombre de cas où ce dernier est rapetissé par suite de non-fonctionnement. Kocher [1]), qui employait naguère le procédé de Frank, l'a abandonné pour cette raison et parce qu'encore l'occlusion ne fut pas toujours parfaite. Les procédés de gastrostomie les plus employés aujourd'hui sont certainement ceux de Kader et de Fontan qui cherchent à rendre continente leur bouche stomacale en la munissant d'une sorte de valvule formée par invagination de la paroi gastrique. Les deux procédés diffèrent quelque peu par la technique opératoire, mais les fistules établies sont assez identiques et reposent sur le même principe: l'occlusion par valvulation. Une valvule, il est vrai, pour remplir sa fonction et mériter ce nom, doit se composer de deux ou plusieurs valvules, telle la mitrale ou la tricuspide, s'écartant les unes des autres ou se réunissant intimement de manière automatique, selon la direction du courant qui les traverse et qu'elles ont alternativement à laisser passer et à arrêter. Rien de semblable dans l'invagination du cône stomacal, formé d'une seule pièce et dont l'orifice interne ne peut ni s'agrandir ni se fermer hermétiquement; aussi nous semble-t-il assez douteux que cette invagination, qui forme un simple canal pénétrant perpendiculairement dans la cavité de l'estomac, puisse fonctionner en tant que valvule. Et ici encore il est probable que les bons résultats obtenus sont dûs à d'autres facteurs que celui généralement admis; peut-être la longueur et l'étroitesse du conduit fistulaire, l'accolement des plis de la muqueuse sur le pourtour de l'orifice interne ont-ils une part aussi à la continence de l'estomac. Comme qu'il en soit, la durée du bon fonctionnement est-elle bien certaine? et ne se pourrait-il pas que le cône stomacal invaginé, n'ayant aucune fonction active, s'atrophiât avec le temps, diminuât de longueur et devînt petit à petit insuffisant à jouer son rôle occlusif?

---

[1]) Chirurgische Operationslehre. Jena 1902, p. 293.

Nous avons bien vu se produire cette rétraction et ce raccourcissement du canal fistulaire dans les procédés précédemment cités. La grande vogue dont jouissent actuellement les méthodes de Fontan et de Kader leur vient de ce que l'exécution en est simple et rapide et qu'avec cela ils donnent d'aussi bons résultats que les méthodes plus longues et plus compliquées.

Quant aux procédés d'Ullmann et de Souligoux, qui cherchent à amener la continence de la fistule par torsion du cône stomacal sur son axe, ils ont été peu employés jusqu'ici et n'ont pas à leur actif grand nombre de succès. On peut théoriquement leur objecter que la muqueuse, qui se sépare si facilement de la musculeuse, n'est pas nécessairement tordue avec les deux autres tuniques, qui sont seules chargées par les fils de soie au moyen desquels on fait la torsion, et qu'elle ne forme pas de manière certaine à l'intérieur du canal les plis hélicoïdaux sur lesquels on compte pour l'occlusion de la fistule. Il est peu probable encore que les fibres musculaires lisses du cône gastrique ainsi tordu sur son axe puissent, comme le veulent les auteurs, jouer un rôle de sphincter, puisque ces fibres auront tendance à se dérouler et pas du tout à reserrer les tours de spires.

A côté du défaut spécial à chaque procédé de gastrostomie et qu'on trouve mentionné et exposé dans la littérature le plus souvent par les inventeurs d'autres procédés, exempts de ce défaut-là du moins, il y a certains inconvénients communs à tous les procédés en usage et qu'on ne trouve cités nulle part, parce que probablement les opérateurs n'ayant pu les éviter jusqu'ici n'ont pas cru devoir en faire la critique.

Le premier de ces inconvénients communs à toutes les méthodes de gastrostomie, des plus anciennes aux plus récentes, et qui nous paraît assez grave pour être du moins indiqué, réside dans la fixation définitive de l'estomac à la paroi abdominale. Il n'y a qu'à songer aux désordres de diverses sortes que fait naître la hernie épigastrique, parce que directement (par la paroi antérieure) ou indirectement (par le grand épiploon) elle fixe et immobilise l'estomac, qui à

chaque contraction, à chaque mouvement péristaltique est gêné et tiraillé; il n'y a qu'à songer à ces désordres, disons-nous, pour comprendre le sérieux désavantage de la réunion intime par sutures de l'estomac à la paroi abdominale dans toute gastrostomie actuelle. Et si le malade porteur d'une fistule gastrique tousse, ce sont à chaque coup de toux de violentes tractions sur l'estomac, très douloureuses naturellement. Il peut même arriver lors d'un fort accès de toux (Czerny [1]) en cite un cas) que l'estomac soit brusquement arraché de la paroi abdominale antérieure, et que la bouche artificielle donne dans la cavité abdominale; si cette bouche n'est pas parfaitement continente, un tel accident, on le comprend, peut avoir les conséquences les plus fâcheuses.

Un autre inconvénient, propre à tous les procédés de gastrostomie actuellement en usage, c'est de créer leur canal fistulaire aux dépens de la paroi même de l'estomac. Il y faut un morceau d'étoffe gastrique plus ou moins grand, selon la méthode employée; or, comme nous l'avons vu plus haut, l'estomac est le plus souvent rapetissé par suite de vacuité habituelle et de moindre effort dans les cas de stricture cancéreuse ancienne. On comprend aisément dans ces conditions qu'il soit désavantageux pour le bon fonctionnement ultérieur de l'organe d'employer encore, pour établir le conduit fistulaire, une partie souvent notable (von Hacker, Frank, Sébanejew, Witzel) de cette paroi stomacale, presque insuffisante déjà. Et l'extrême étroitesse du conduit fistulaire, que recommandent tous les auteurs, n'est-elle pas aussi quelque peu désavantageuse à la future nutrition du gastrostomisé? Il semble que l'alimentation faite à travers un drain de 3 à 5 millimètres ne peut être parfaite et qu'il y aurait avantage, n'était la crainte de l'incontinence, de faire passer les aliments par une sonde, dont le diamètre serait deux ou trois fois plus grand.

Enfin certains procédés modernes, qui du reste sont parmi les plus employés, ont un défaut commun, lequel consiste à

---

[1]) Czerny. Berliner klin. Wochenschrift, 1897, n° 32.

créer un canal fistulaire, non tapissé de muqueuse, mais revêtu à l'intérieur de séreuse (Witzel, Foutan, Kader) ou de granulations cicatricielles (Marwedel). Dans l'un ou l'autre cas il y aura tendance prononcée au rétrécissement et à l'atrésie. Et dès que la sonde, pour une raison ou pour une autre, ne sera plus introduite régulièrement deux ou trois fois par jour, les parois se souderont de plus en plus et feront disparaître bientôt complètement la lumière du conduit fistulaire. Ainsi, quand le malade, abandonné à lui-même, avalera plus facilement, parce qu'à la suite de la gastrostomie le spasme œsophagien aura cessé, il y a neuf chances sur dix qu'il néglige d'introduire la sonde durant le temps que l'œsophage sera perméable; ensuite, lorsqu'il voudra passer la sonde pour recommencer les gavages, la fistule sera trop étroite pour l'admettre; il faudra recourir aux dilatations bien désagréables, si encore l'atrésie n'est pas complète, ce qui nécessitera une nouvelle intervention chirurgicale. Kocher [1]) cite quelques cas de malades gastrostomisés d'après la méthode de Witzel qui, rentrés chez eux, n'arrivèrent bientôt plus à introduire la sonde, le canal fistulaire s'étant rétréci par accolement de ses parois. Et nous sommes surpris de ne pas trouver plus souvent de pareils faits mentionnés dans la littérature.

A considérer les procédés de gastrostomie moderne et leurs inconvénients, il apparaît clairement que les opérateurs ont été hantés par la crainte, très légitime au reste, que la fistule créée ne fût perméable au contenu de l'estomac; qu'ils se sont efforcés avant tout et par dessus tout à assurer par des moyens plus ou moins ingénieux la continence de cette fistule; qu'ils y sont arrivés le plus souvent et qu'ils ont enfin, pour remplir cette condition capitale, sacrifié certains facteurs d'importance secondaire qui ont encore cependant une certaine valeur pour le bien-être général de l'opéré et pour le bon fonctionnement de l'estomac.

---

[1]) Kocher, loco cit., p. 296.

IV. Technique opératoire du nouveau procédé de Tavel.

Premier temps: ouverture de l'abdomen.

L'incision, longue de 10 à 12 centimètres, est faite à 3 centimètres à gauche de la ligne blanche, les deux tiers supérieurs se trouvent en dessus, le tiers inférieur en dessous du nombril; elle passe donc à travers le muscle grand droit gauche de l'abdomen et intéresse la peau, le tissu cellulaire sous-cutané, l'aponévrose antérieur du grand droit, ce muscle, son aponévrose postérieure, enfin le péritoine pariétal. Ce dernier est fixé aux lèvres de la plaie par quatre pinces de Kocher, qui restent à demeure jusqu'à la fin de l'opération.

Deuxième temps: exclusion d'une anse intestinale.

On recherche tout d'abord le pli duodeno-jéjunal, et de là on suit l'intestin, en le faisant passer d'une main à l'autre et en ne perdant pas de vue sa direction jusqu'à ce qu'on se trouve en plein jéjunum, c'est-à-dire à 50 centimètres environ du point de départ. En cet endroit, une anse intestinale, longue de 15 à 20 centimètres, est attirée entre les lèvres de la plaie et séparée de la cavité abdominale par un lit de compresses chaudes et humides (solution saléo-sodique de Tavel). Le contenu de cette anse isolée est refoulé en amont et en aval et retenu provisoirement en dessus et en dessous des futures lieux de section par une pince élastique de Doyen, ou par une ligature peu serrée de gros catgut. L'anse, ainsi séparée et évidée, est étalée avec son mésentère sur le lit de compresses; on y délimite virtuellement la longueur qu'on veut donner au futur canal fistulaire (15 à 20 centimètres) et l'on place à chaque extrémité de la portion à exclure, très près l'une de l'autre, une pince de Murphy sur l'anse à exclure et une pince de Kocher sur le bout à réunir. Ces pinces doivent être placées perpendiculairement à l'axe longitudinale de l'intestin, et non pas obliquement, comme on le fait dans la résection d'une partie d'intestin gangrénée, pour assurer une meilleure nutrition aux deux bouts intestinaux à réunir. Ici la vascularisation doit

être assurée aussi bien dans l'anse, qu'on sépera du reste de l'intestin, qu'aux deux bouts qui entreront en contact. Il est bon aussi, pour sectionner l'intestin, de choisir un point, se trouvant à égale distance de deux artères principales, qui aient leur lieu de bifurcation aussi proche que possible de la racine du mésentère.

De cette façon on pourra fendre le mésentère sur une certaine longueur — et cela est nécessaire à la motilité de l'anse exclue — sans léser les branches artérielles importantes, et sans compromettre la nutrition ultérieure des parties séparées.

L'intestin est alors tranché en haut et en bas entre la pince de Kocher et celle de Murphy, et la section continuée sur le mésentère jusqu'au point de bifurcation des deux artères limitrophes. Afin de ne pas confondre par la suite l'extrémité anale et l'extrémité orale de l'anse exclue, ce qui arrive plus facilement qu'on ne croit, on donne aux pinces de Murphy la direction de la péristaltique, ce qui permettra de la reconnaître, au moment d'intercaler l'anse entre l'estomac et la paroi abdominale. Dans nos expériences sur les animaux nous avons dans ce but attaché chaque fois un fil de soie à la pince qui comprimait l'extrémité orale, ce qui permettait ensuite d'éviter toute confusion.

L'anse exclue est entourée, ainsi que son mésentère, de compresses chaudes et placée sur le bord de la plaie abdominale, où elle reste pendant qu'on pratique la réunion des surfaces de section de l'intestin. Cette réunion peut être pratiquée au moyen du bouton de Murphy; mais il est certainement plus sûr, quoiqu'un peu plus long peut-être, de la faire au moyen de sutures à la soie.

Le professeur Tavel pratique la suture intestinale bout à bout de la manière suivante: l'intestin est sectionné à 1 $^1/_2$ cm environ de la pince de Kocher qui le ferme; cette pince, ayant été placée, non pas comme on le fait d'habitude, parallèlement, mais perpendiculairement au plan du mésentère (voir planche I). On suture alors au moyen d'un surjet de réunion, chargeant la paroi dans toute son épaisseur, les moitiés mésentériques

de la circonférence des bouts intestinaux accolés ; ensuite on suture les moitiés libres de la circonférence de l'intestin, puis on fait une suture séro-séreuse de toute la circonférence. On réunit encore par des points séparés, en ayant soin d'éviter les artères limitrophes, les bords libres du mésentère, qui ont été rapprochés déjà l'un de l'autre par la réunion intestino-intestinale ; on enlève les pinces de Doyen ou les ligatures qui ont servi au barrage provisoire, et l'on réintègre l'intestin dans la cavité abdominale.

Troisième temps : Mise en place de l'anse exclue.

L'anse jéjunale exclue est libérée de ses compresses et placée de façon à ce que la péristaltique soit après fixation de sens stomachopète. On fait maintenant une ouverture à travers le mésocolon et l'épiploon, entre l'estomac et le côlon transverse ; on fait passer l'anse exclue avec son mésentère à travers cette ouverture et on en fixe l'extrémité anale à la paroi antérieure de l'estomac, tandis que l'extrémité orale viendra aboutir à la paroi abdominale.

Pour l'abouchement stomacal de l'anse on place des compresses isolantes autour des parties à réunir, et l'on fixe un cône stomacal avec une pince de Mikulicz. On commence par faire alors un surjet d'adossement postérieur entre l'anse et la paroi stomacale, au moyen de points de Lembert ; puis on enlève la pince de Kocher, qui fermait la lumière de l'intestin à son bout anal, et l'on fait une incision dans la paroi de l'estomac à 3 mm environ du surjet postérieur ; cette incision intéresse séreuse, musculeuse et muqueuse. Vient maintenant le surjet d'union total, qui traverse tous les plans, et de l'estomac et de l'intestin, et réunit circulairement le pourtour du canal intestinal aux lèvres de l'incision stomacale, établissant ainsi la continuité entre la cavité de l'estomac et la lumière de l'intestin. Il ne reste plus alors qu'à pratiquer le surjet d'adossement antérieur avec la partie, non encore employée, du fil qui a servi aux sutures séro-séreuses postérieures. Les compresses isolantes sont alors enlevées ; l'estomac et la partie de l'anse qui y est soudée sont replacées dans la cavité

abdominale, tandis que l'extrémité orale *a* (voir planche II) toujours comprimée par une pince de Kocher, est maintenue entre les lèvres de la plaie. Pour ajouter au conduit fistulaire un deuxième facteur d'imperméabilité, on peut donner une direction oblique par rapport au plan de la paroi antérieure de l'estomac. Pour cela, la paroi gastrique antérieure est saisie en un point proche du cardia et de la petite courbure, et cette partie-là attirée entre les lèvres de la plaie. L'extrémité anale de l'anse exclue est taillée en bec de flûte, de façon à ce que sa surface de section devienne oblique par rapport à l'axe longitudinal de l'anse, dont le côté court se trouve tourné en arrière vers l'estomac, et le côté long en avant vers la paroi antérieure de l'abdomen. L'extrémité, ainsi préparée, est alors réunie à l'estomac en cette partie proche du cardia, qui a été attirée entre les lèvres de la plaie. Par quelques points de suture séro-séreuse la paroi postérieure de l'anse est réunie à la paroi gastrique antérieure sur une longueur de 2 à 3 cm, de façon, à ce que sur cette longueur les deux parois accolées se sondent intimement. Quand on réintègre l'estomac dans la cavité abdominale, il entraîne vers la gauche et vers le haut l'extrémité anale de l'anse, dont le trajet sera ainsi oblique, allant de gauche en arrière et en haut à droite en avant et en bas.

Quatrième temps: Fermeture de la paroi abdominale et réunion de l'extrémité orale de l'anse à cette paroi.

L'anse intestinale est attirée au dehors par un trou, fait dans la ligne blanche, puis la plaie abdominale est fermée par trois rangées de sutures en étages: sutures péritonéale, aponévrotique et cutanée; les sutures péritonéale et cutanée sont continues, la suture aponévrotique est à points séparés.

Cela fait, on pratique dans la ligne blanche une incision de 2 à 3 cm de longueur, intéressant toutes les couches de la paroi abdominale de la peau au péritoine pariétal inclusivement. L'extrémité orale de l'anse est passée au travers de cette ouverture et fixée aux bords de la plaie par quelques points de suture isolés, chargeant d'un part la paroi intestinale

dans son épaisseur, d'autre part la peau et l'aponévrose ; pour avoir à l'orifice externe une réunion exacte de la muqueuse et de la peau on fera encore un surjet circulaire muco-cutané à la soie fine. On ne place pas de sonde à demeure, on ne draine pas, et l'on fait de suite un pansement collodié au vioforme ou au xéroforme.

Ce n'est qu'au bout de 8 jours, après que l'anse exclue sera solidement sondée d'une part à la paroi stomacale, d'autre part à la peau, qu'on introduira la sonde.

V. De la péristaltique intestinale.

Puisque dans le procédé de gastrostomie du professeur Tavel, c'est la péristaltique de l'anse intestinale, intercalée entre l'estomac et la paroi abdominale, qui doit amener la continence de la fistule, il nous semble indiqué, avant de passer aux expériences cliniques, d'exposer brièvement le mécanisme de la péristaltique, et de rechercher ensuite, si cette péristaltique peut se maintenir et conserver son sens primitif dans une anse intéstinale, isolée et renversée. Comme l'ont démontré les expériences de divers physiologistes (Nothnagel, Ludwig, Mall), les mouvements de l'intestin sont de deux sortes : mouvements péristaltiques, proprement dits, dus aux contractions des muscles lisses de la paroi intestinale, et mouvements de pendule (Pendelbewegungen de Nothnagel) qui dépendraient du degré de vascularisation des différents points du canal intestinal.

Les mouvements péristaltiques qui font progresser lentement et régulièrement dans tout intestin normal un corps étranger du pylore vers le cæcum, sont engendrés par voie réflexe — irritation locale, produite sur la muqueuse par le corps étranger — grâce à l'intermédiaire du plexus nerveux d'Auerbach, situé entre la musculature longitudinale et la musculature circulaire de l'intestin.

Le mécanisme de ces mouvements est le suivant : le corps étranger occupe un point donné de l'intestin. Au-dessus de lui les fibres circulaires se contractent rétrécissant la lumière du canal ; au-dessous de lui ce sont les fibres longitudinales qui se contractent, amenant la dilatation de la lumière de l'intestin. Le corps étranger avance de quelques milimètres ; il irrite un nouveau point de la muqueuse, et le processus de rétrécissement en arrière, de dilatation en avant, recommence à nouveau et achemine lentement le corps étranger vers le bas.

Les mouvements de pendule ont pour cause des contractions rythmiques, se faisant simultanément dans la musculature

circulaire et longitudinale. Par ces mouvements une même partie d'intestin est déplacée successivement dans l'une et l'autre direction, sans qu'il se produise un changement marqué dans le diamètre de sa lumière. Le rôle de ces mouvements rythmiques de va-et-vient n'a pas été encore élucidé de manière certaine.

A côté des influences locales que nous venons d'indiquer, chaque point de l'intestin est placé sous le contrôle du système nerveux central par le nerf vague et les nerfs splanchniques; le premier, contenant à la fois des fibres d'arrêt et des fibres d'excitation, les seconds ne contenant que des fibres d'arrêt.

a. DE LA PÉRISTALTIQUE DANS UNE ANSE INTESTINALE ISOLÉE.

EXPÉRIENCE A.

Chez un chien de petite taille (poids 10 kg) nous faisons une laparotomie et réséquons une anse intestinale de 25 cm de long qui reste attenante à son mésentère. Après que les tranches de section de l'intestin ont été réunies par double surjet de sutures à la soie, et le tout replacé dans la cavité abdominale, nous faisons dans le flanc droit, puis dans le flanc gauche, à égale hauteur de chaque côté, en arrière de la dernière côte, une incision de $1\frac{1}{2}$ cm, qui traverse la paroi latérale de part en part de la peau au péritoine pariétal y compris. L'extrémité orale de l'anse réséquée est passée à travers la plaie du flanc droit et fixé aux lèvres de celle-ci par quelques points de suture séparés. L'extrémité anale de l'anse est amenée entre les lèvres de la plaie du flanc gauche et y est également fixée par quelques points de suture. A chaque orifice, la muqueuse est encore unie à la peau, par un surjet circulaire continu, puis la plaie médiane fermée par trois étages de sutures.

Nous avons isolé de cette manière une anse intestinale de 25 cm de long, qui traverse le corps de part en part et communique directement avec l'extérieur par ses orifices extrêmes.

Les orifices ont été placés à égale hauteur à droite et à gauche, de façon à ce qu'il n'y eût pas différence de niveau entre l'extrémité orale et l'extrémité anale, afin que le poids des substances ingérées ne pût jouer aucun rôle dans la direction qu'elles prendraient en l'anse intestinale isolée. Comme le bout pilorique est fixé dans le flanc droit, les mouvements péristaltiques, s'ils gardent leur direction primitive, se feront de droite à gauche.

L'opération a été faite le 3 mai; le chien s'est vite rétabli; les plaies sont, au bout de dix jours, complètement cicatrisées, et le 15 mai nous pouvons commencer nos expériences.

De petites quantités de lait sont successivement introduite dans la lumière de l'anse par l'orifice du flanc droit; le chien étant planté sur ses pattes. Au bout de cinq à six minutes le lait jaillit de l'orifice gauche par petits jets intermittents. Durant plusieurs jours nous avons répété l'expérience, et chaque fois nous avons observé que le lait était expulsé à l'orifice gauche avec une certaine force et à intervalles réguliers.

Si l'on injecte du lait par l'orifice gauche, il est bientôt de nouveau expulsé par le même orifice, et ici encore par jets intermittents. Le fait, que le lait, introduit dans l'anse par l'un ou l'autre orifice, ne s'écoule pas lentement et de manière continue, mais jaillit à l'extrémité anale sous forme de jet et de manière intermittente, prouve bien qu'il est chassé activement de droite à gauche.

Nous avons placé à réitérées fois dans le bout pylorique du canal des boulettes de pain, de la grosseur d'une noisette; ces boulettes traversaient l'anse en 30 minutes environ et étaient évacuées par l'orifice du flanc gauche. Quand nous introduisions les mêmes boulettes par l'orifice gauche et qu'au moyen d'une sonde, nous les poussions jusqu'au milieu de l'anse, elles étaient également rejetées au bout de quelques minutes par le même orifice gauche. Durant un mois nous avons introduit dans l'anse, le plus souvent par l'orifice de droite, parfois aussi par l'orifice gauche, diverses substances liquides et solides, et tou-

jours ces substances ont été évacuées par le bout anal de l'anse isolée.

Pour juger de la rapidité, avec laquelle un corps étranger est mû par la péristaltique de l'anse isolée, nous avons eu recours au procédé suivant que nous a conseillé monsieur le professeur Kronecker: A une olive de caoutchouc vulcanisé, ayant à sa plus grande épaisseur un diamètre de 9 mm, nous avons fixé un bout de ficelle d'une longueur de 30 cm, et sur cette ficelle nous avons fait de 5 cm en 5 cm un nœud. De cette manière il nous est facile, l'olive ayant été placé dans le bout pilorique de l'anse, et étant mue par les mouvements péristaltiques de droite à gauche, de constater le temps, mis par elle, pour parcourir un nombre déterminé de centimètres. Nous avons observé qu'il fallait en moyenne à l'olive pour parcourir 10 centimètres de dix à douze minutes; si le chien est sous l'influence d'une émotion psychique quelconque, le corps étranger est mû avec une rapidité plus grande, qui peut aller jusqu'au double de la rapidité habituelle, quand l'émotion est vive (crainte, excitation sexuelle). Certaines fois, nous avons vu l'olive parcourir 10 centimètres en moins de cinq minutes.

Afin d'éviter que les muscles de la paroi de l'anse isolée ne s'atrophient faute de fonctionner, nous y introduisons régulièrement, par l'orifice droit, des substances semi-solides ou liquides.

Le 15 août, donc après trois mois, la péristaltique se fait toujours dans le même sens, de l'extrémité orale vers l'extrémité anale; l'énergie péristaltique semble avoir diminué un peu, car l'olive met maintenant, pour parcourir 10 centimètres, 15 à 20 minutes. Au milieu de juillet, après deux mois, l'énergie de la péristaltique n'avait pas diminué et le corps étranger parcourait dans l'anse isolée 10 centimètres en 12 minutes; jusqu'à cette date les injections de substances avaient été faites régulièrement et la musculature, forcée de fonctionner, n'avait pu s'atrophier. Cela est dû probablement au fait que, pendant les dernières semaines, il a été fait rarement des injections d'aliments dans l'anse isolée. De contre-péristaltique nous n'en

avons jamais observée, malgré que nous avons souvent introduit des substances jusqu'au milieu de l'anse par l'orifice gauche.

D'où nous avons conclu qu'une anse d'intestin isolée conserve, à condition qu'on force sa musculature à fonctionner de temps à autre, sa faculté normale de péristaltique et que le sens de cette péristaltique continue à s'y faire, comme auparavant, de l'extrémité orale vers l'extrémité anale.

b. DE LA PÉRISTALTIQUE DANS UNE ANSE INTESTINALE RENVERSÉE.

EXPÉRIENCES B.

Quand on exclut une anse intestinale de 30 à 50 centimètres de long, qu'on la renverse et qu'on l'intercale entre les deux surfaces de section du reste de l'intestin, de façon à ce que son extrémité orale devienne distale et son extrémité anale proximale, la péristaltique garde-t-elle dans cette anse renversée son sens primitif, ou bien prend-elle un sens antipéristaltique sous l'influence du mouvement général de l'intestin?

Plusieurs expériences [1]) ont été faites pour résoudre cette question; elles nous semblent suffisamment concluantes et nous allons brièvement les exposer.

Kirstein a réséqué et renversé des anses intestinales de 36 et 57 centimètres chez deux chiens. Dans l'un et l'autre cas il trouva à l'autopsie que l'intestin était dilaté en forme de fuseau aux environs de la suture supérieure, qui occupait la partie la plus évasée de l'endroit dilaté.

Kirstein en déduit que les mouvements péristaltiques de l'anse renversée se sont opposés au passage du contenu intestinal, qu'ils ont cherché à refouler du côté du pilore. Au lieu supérieur de réunion de l'anse renversée et de la partie proximale de l'intestin, les deux masses de chyme, celle qui descendait normalement et celle que refoulait l'anse intercalée, se rencontraient, s'amassaient et produisaient la dilatation.

---

[1]) Enderlen & Hess. Zeitschrift für Chirurgie, 1901, p. 240.

Edmond et Ballace, se basant eux aussi sur des expériences personnelles, prétendent que la péristaltique de l'anse renversée ne s'adapte pas aux nouvelles conditions, mais conserve son sens primitif et normal.

Le physiologiste F. Mall (a study of the intestinal contraction) ayant réséqué et renversé une anse intestinale chez onze chiens, en perdit huit qui succombèrent à la péritonite tôt après l'opération. Les trois qui survécurent aux suites de l'opération périrent après un temps plus ou moins long. L'auteur admet que l'anse intercalée ne se vidait pas, obstruait le passage aux masses chymifères et que les chiens ont péri d'inanition; des perles de verre, avalées par les bêtes avec leur nourriture, ne réapparurent pas dans les selles. A l'autopsie, dilatation en fuseau à l'endroit de la suture supérieure et hypertrophie de la musculature de l'anse intercalée. Mall pense que l'anse a continué à agir dans le sens de sa péristaltique première, c'est-à-dire contrairement à l'action du reste de l'intestin.

Kauders (Beitrag zur Lehre der Darmperistaltik) [1]) a fait la même expérience sur des chats; chez tous les sujets opérés il observa un fort amaigrissement et à l'autopsie une dilation en sac au lieu de réunion supérieur.

Kelling a renversé chez un chien une anse jéjunale de 30 centimètres de long; la bête périt au bout de quatre jours avec des symptômes d'ileus et sans qu'on trouvât à l'autopsie des traces de péritonite.

Enderlen [2]), enfin, a réséqué et renversé une anse de l'intestin grêle chez trois chiens avec les résultats suivants:

Le premier sujet maigrissait après l'opération; au bout de quelques semaines vomissements, diarrhées, puis exitus.

Autopsie: L'anse renversée est pleine de matières fécales, le reste de l'intestin est vide.

Un autre sujet ne présente pas à la suite de l'opération des symptomes anormaux, si ce n'est un amaigrissement prononcé; il périt brusquement après quelques semaines.

---

[1]) Kauders. Centralblatt für Physiologie, 1893, p. 222.

[2]) Enderlen & Hess. Loco cit., p. 245.

Autopsie: L'anse intercalée est légèrement dilatée en sa partie supérieure; l'estomac et l'intestin, au-dessus de l'anse renversée, sont remplis; en dessous l'intestin est vide.

Un troisième sujet se porte bien dès le commencement et est tué en bonne santé.

Autopsie: L'anse, à sa partie supérieure, est légèrement dilatée; à part cela rien d'anormal.

Enderlen admet qu'un mouvement de sens antipéristaltique s'est fait dans l'anse renversée, mais que néanmoins la péristaltique primitive s'est conservée et s'est partiellement opposée au passage du contenu de l'intestin.

La plupart des expériences citées démontrent clairement, nous semble-t-il, que la péristaltique a conservé dans l'anse renversée son sens primitif et normal et qu'elle s'est énergiquement opposée au passage du contenu intestinal venant d'en haut. Sa dilatation, constatée régulièrement à la ligne de suture supérieure, les masses de matières fécales trouvées en cet endroit, alors que le reste de l'intestin était vide, l'hypertrophie des parois de l'anse renversée — tous ces faits prouvent que les mouvements péristaltiques ont continué à se faire dans l'anse renversée de son extrémité orale vers son extrémité anale, c'est-à-dire de bas en haut.

Nous pouvons conclure qu'une anse intestinale renversée conserve toujours une péristaltique de sens oralo-anal et n'agit que très exceptionnellement dans un sens antipéristaltique.

C'est ce que nous voulions démontrer, puisqu'à la séance, où monsieur le professeur Tavel a exposé pour la première fois son procédé de gastrostomie, on lui avait objecté qu'une anse d'intestin renversée devait perdre sa péristaltique primitive.

VI. Expériences.

EXPÉRIENCE I.

Chien de petite taille. Poids 9 kg.
Opération le 1er mars 1906.
Narcose à l'éther.
Sutures et ligatures à la soie.

Incision médiane de 8 centimètres de long, commençant au niveau du rebord costal et intéressant la peau, le tissus aponévrotique de la ligne blanche et le péritoine pariétal. Résection en plein jéjunum d'une anse intestinale, mesurant 18 cm.

Réunion des bouts d'intestin, sectionnés au moyen d'un bouton de Murphy et réintégration dans la cavité abdominale de l'anastomose termino-terminale.

L'anse jéjunale exclue est maintenant renversée et son extrémité anale, réunie par double suture, continue à la paroi antérieure de l'estomac, à peu près en son milieu. L'estomac est remis en place, entraînant dans la profondeur la partie de l'anse qui vient d'y être fixée, tandis que l'extrémité orale passe par le milieu de la plaie abdominale et y est maintenue à fleur de peau. Les lèvres de la plaie sont réunies par trois étages de sutures: péritoine, fascia et peau en dessus et en dessous du bout d'anse qui les traverse; la paroi de cette dernière est fixée circulairement à la peau, par quelques points de sutures séparées.

Pansement collodié au vioforme.

Par dessus grand pansement protecteur à la gaze et à la ouate.

Le premier jour déjà le chien reçoit de l'eau à satiété.

2 mars. Le chien se porte bien; n'a pas l'air très éprouvé. — Lait.

4 mars. Etat général bon. — Lait; soupe aux grus.

8 mars. Les sutures sont enlevées; la plaie est fermée par première intention; seul l'endroit de réunion, entre la peau et

la muqueuse de l'intestin, n'est pas complètement cicatrisé et présente une légère suppuration. Badigeonnage à la teinture d'iode.

Au bout de quelques jours, la paroi de l'anse intercalée s'évagina à l'extérieur, formant un prolapsus de 2 à 3 cm; le chien, trouvant sans doute déplaisant ce nouvel appendice, se mit à le déchiqueter à coups de dent, si bien, qu'il fallut réséquer 3 à 4 centimètres de l'anse intestinale et suturer à nouveau sa paroi aux lèvres de l'ouverture abdominale. Cette fois tout alla bien et il n'y eut plus à l'orifice externe de la fistule qu'un bourrelet de muqueuse, mesurant au plus 6 mm.

17 mars. Après que le chien a jeûné durant 24 heures, on lui présente un litre de lait qu'il avale d'un seul trait; lorsque l'estomac est rempli et apparaît distendu à travers les parois abdominales, on introduit à travers le conduit fistulaire une sonde molle de Nélaton n° 17; après quelques tâtonnements, mais sans difficulté sérieuse, on pénètre avec la sonde dans l'estomac. Aussitôt le lait jaillit par l'orifice externe de la sonde. Après qu'on a laissé s'écouler quelques centimètres cubes de lait, on retire la sonde. Le canal fistulaire reste absolument imperméable au contenu de l'estomac, même lorsque le chien s'est levé et témoigne sa joie de n'être plus maintenu couché, par d'énergiques gambades.

Du 15 mars au 10 avril le chien n'a plus été sondé; il mange de très bon appétit; le conduit fistulaire se montre tout à fait imperméable au contenu de l'estomac.

16 mars. La sonde de Nélaton n° 17 est à nouveau introduite dans l'estomac; elle passe facilement à travers la fistule, bien que celle-ci n'ait plus été sondée depuis près d'un mois.

Nous faisons passer dans l'estomac 500 cm^3 de lait, dont pas une goutte ne sécoule au retrait de la sonde.

Du 10 avril au 9 mai le chien reçoit chaque matin un repas ordinaire et est chaque soir nourri par sa fistule. Les gavages se composent de 500 à 600 cm^3 de lait ou de soupe

aux grus. La fistule s'est toujours montrée continente au contenu de l'estomac.

10 mai. Laparotomie. Narcose à l'éther.

Incision dans l'ancienne cicatrice, passant à gauche de l'orifice externe de la fistule.

L'estomac et l'anse jéjunale sont intimement sondés; les sutures ne sont plus visibles, et le péritoine viscéral passe de l'une à l'autre sans ligne de démarcation.

L'anse intestinale est bien nourrie, d'aspect normal et ne présente nulle part d'adhérences avec les organes voisins. Son mésentère n'a plus sa forme primitive de feuillet mince et étalé, mais constitue un cordon, presqu'aussi épais que large, dans lequel courent, très rapprochées l'une de l'autre, deux fortes artères qui arrivent au tiers proximal de l'anse intercalée, d'où elles envoient des ramifications perpendiculaires vers l'estomac et vers l'orifice externe de la fistule. Le conduit fistulaire se trouve fixé à la paroi antérieure de l'estomac, non pas dans le milieu de ce dernier, mais dans la partie voisine du cardia, plus près de la petite que de la grande courbure.

La cavité abdominale est ensuite refermée et le canal fistulaire, qui n'a été séparé que du côté gauche de la paroi abdominale, y est fixée à nouveau. Au bout de dix jours les sutures sont enlevées; la plaie est cicatrisée et l'estomac communique avec l'extérieur comme avant la laparotomie par l'anse jéjunale, laissée en place.

Du 20 mai au 20 juillet, à des intervalles de deux et de trois semaines, la sonde est introduite et le chien gavé par sa fistule. Chaque fois la sonde a passé sans aucune difficulté, et chaque fois le conduit fistulaire est resté continent.

Malgré les laps de temps, relativement longs, que nous avons laissés s'écouler entre les différents sondages, la fistule ne s'est jamais rétrécie et a toujours livré facilement passage à la sonde de Nélaton n° 18.

EXPERIENCE II.

Chien de grande taille. Poids 37 kg.
Opération le 30 mars 1906.
Injection sous-cutané, préalable de 0,03 de morphine.
Narcose à l'éther. Sutures et ligatures à la soie.

Incision dans la ligne médiane, commençant à quatre travers de doigts de l'appendice syphoïde, mesurant 15 cm et intéressant toutes les couches de la paroi abdominale de la peau au péritoine pariétal inclusivement.

Une anse du jéjunum, choisie dans le tiers supérieur, est attirée au dehors et séparée de la cavité abdominale par un lit de compresses; 14 cm de tube intestinal y sont réséqués. Les lignes de section de l'intestin sont continuées perpendiculairement à ce dernier sur le mésentère jusqu'au point de bifurcation des artères. Ces deux lignes de section ont été menées sur l'intestin et le mésentère, de telle sorte qu'elles comprennent entre elles, à égale distance de l'une et de l'autre, une forte artère, dont les ramifications s'étendent des deux côtés jusqu'aux extrémités de l'anse réséquée, dont elles assureront la nutrition. L'anse jéjunale, ainsi isolée, est enveloppée de compresses chaudes et mise à part, tandis que les bouts d'intestin sectionnés sont soigneusement réunis par une double série de sutures à la soie. Les bords libres de la fente mésentérique sont, eux aussi, réunis par quelques points de suture séparés, puis le tout, intestin et mésentère, réintégré dans la cavité abdominale.

L'estomac est ensuite attiré dans la partie supérieure; l'anse jéjunale réséquée dans la partie inférieure du champ opératoire. L'anse est renversée et son extrémité anale amenée en contact avec la paroi antérieure de l'estomac, au milieu de laquelle à peu près elle va être fixée.

La réunion se fait par un surjet d'adossement postérieur; au-dessus de celui-ci incision de la paroi gastrique, puis surjet d'union total et circulaire, enfin surjet d'adossement antérieur. L'estomac, avec l'extrémité de l'anse qui vient d'y être soudée,

est remis en place, tandis que l'autre extrémité (extrémité orale) est maintenue entre les lèvres de la plaie à fleur de peau. La plaie abdominale est alors fermée par trois étages de sutures, en dessus et en dessous du point d'émergence du bout distal de la fistule et la paroi de celle-ci fixée à la peau par quelques points de suture.

Pansement collodié au vioforme. Par dessus pansement protecteur de gaze et de ouate.

Durée de l'opération 65 minutes.

Le même jour eau à satiété.

31 mars. Eau et lait. Le pouls est bon, l'état général satisfaisant.

2 avril. Le chien a sensiblement maigri; pas de fièvre; état général bon. Lait, soupe aux grus.

6 avril. Le chien se porte bien, a très bon appétit. Nourriture ordinaire.

8 avril. Les sutures cutanées sont enlevées; plaie médiane fermée par première intention en sa plus grande partie; aux abords de l'orifice fistulaire légère supuration. Badigeonnage à la teinture d'iode.

Le chien a reçu à jeun deux litres de lait; aussitôt après nous introduisons par la fistule une sonde de Nélaton n° 24; elle pénètre très facilement, et le lait qui s'en écoule nous prouve que nous sommes bien dans l'estomac. Après que la sonde est retirée et bien que l'estomac contienne encore environ $1\frac{1}{2}$ litres de lait, il ne s'en échappe pas une goutte par le conduit fistulaire.

14 avril. La partie médiane de la plaie, qui présentait au début près de l'orifice externe de la fistule une légère supuration, est maintenant cicatrisée. La muqueuse proémine légèrement, formant un bourrelet circulaire à fleur de peau. Elle est rouge, humide, brillante, d'aspect tout à fait normal; lorsqu'on l'irrite, la partie visible de l'anse intestinale présente d'énergiques contractions qui font successivement se resserrer et se dilater l'orifice externe.

15 avril. Poids du chien 37 kg.

Du 15 avril au 31 mai le chien est nourri exclusivement par sa fistule.

Matin et soir une sonde stomacale de 15 mm de diamètre fut introduite par le canal fistulaire jusque dans l'estomac. L'alimentation consiste le matin en 1 1/2 litres de lait, le soir en 1 1/2 litres de soupe, mêlée de viande hachée, de purée de pommes de terre ou de purée de pois. Le gros calibre de la sonde, sans l'empêcher de passer facilement au travers de la fistule, permit ainsi une nutrition assez substantielle pour qu'on ait pu se passer d'extraits de viandes, de jaunes d'œufs et d'autres matières nutritives de prix élevé.

En outre de ces deux gavages quotidiens, le chien a été à midi nourri ci et là (une quinzaine de fois peut-être dans les six semaines qu'a duré la nutrition artificielle) d'une manière spéciale et sans sonde.

Au moyen d'une pince à mors plats, des morceaux de viande, des boulettes de pain ayant un volume de 1 à 1 1/2 cm^3 sont déposés dans le conduit fistulaire à 1 cm de l'orifice externe; de là ils sont emmenés dans l'estomac par les mouvements péristaltiques, l'anse intercalée fonctionnant dans ce cas comme une sorte d'œsophage.

Pour nous assurer que ces substances arrivaient bien dans l'estomac, nous avons enfoncé des perles de verre dans les boulettes de pain introduites dans la fistule, et ces perles se retrouvèrent dans les défécations des jours suivants; les perles avaient donc bien passé avec le pain dans l'estomac et de là dans l'intestin. L'inconvénient de ce genre d'alimentation (ce fut ce qui nous empêcha de l'employer de manière régulière) est le temps long qu'il demande; il faut environ une heure pour faire passer de cette manière dans l'estomac 100 à 150 grammes de pain ou de viande.

L'avantage que nous y avons vu est de forcer l'anse jéjunale, devenue fistule gastrique, à d'énergiques contractions et d'empêcher par là sa musculature de s'atrophier.

Deux fois, durant ces six semaines, le chien reçut, après un fort gavage, une injection hypodermique de 0,009 d'apo-

morphine; les deux fois il fut pris de violents vomissements, sans qu'il s'échappe une goutte du contenu stomacal par le conduit fistulaire et sans qu'il se produise la moindre lésion aux lieux d'union de l'anse avec l'estomac ou de l'anse avec la paroi abdominale. La fistule ne se montra pas cependant absolument continente dans tous les cas. Quand nous introduisions dans l'estomac des soupes épaisses ou des bouillies, la fistule, au retrait de la sonde, restait imperméable; quand par contre nous y versions du lait ou de l'eau il s'échappait toujours, au moment que la sonde venait d'être retirée, une certaine quantité de liquide introduit. Cette incontinence ne durait pas longtemps et au bout de deux à trois minutes le conduit redevenait imperméable. Le liquide écoulé après le retrait de la sonde ne contint jamais de suc gastrique; nous l'avons analysé quelques fois et n'y avons pas trouvé trace d'acide chlorhydrique; aussi, malgré cette incontinence passagère, n'avons-nous jamais constaté sur le pourtour de l'orifice externe des symptômes de corrosion tels qu'eczéma ou ulcérations.

Ce n'est pas la nature du liquide introduit qui fait varier le degré de continence du conduit fistulaire, mais le laps de temps que met ce liquide à passer par la sonde, ou mieux encore, le laps de temps pendant lequel la sonde reste en contact avec la muqueuse de la fistule. L'observation suivante le démontre clairement: Nous faisons passer par la sonde un litre de lait dans l'estomac en moins d'une minute; mais au lieu de retirer la sonde aussitôt le gavage terminé, nous la laissons encore 5 à 6 minutes dans le canal; lorsque nous la retirons, la fistule se montre continente, de même façon que lorsque nous avons introduit un litre de soupe très épaisse, qui a mis six minutes à passer par la sonde.

Un petit inconvénient que nous avons relevé encore, c'est que le bourrelet de muqueuse, qui dépasse d'un peu la paroi abdominale, est facilement lésé et se montre souvent sanguinolent. Ces petites arrosions n'ont du reste jamais eu des suites fâcheuses et se sont toujours vite cicatrisées.

31 mai. Voici six semaines que le chien est nourri exclusivement par sa fistule gastrique. La peau, aux abords de l'orifice externe, ne présente pas trace de macération ou de corrosion; le conduit ne s'est pas rétréci; il livre facilement passage à la sonde stomacale de 15 mm. Poids 38 kilogrammes.

5 juin. Laparotomie. Narcose au chloroforme.

Incision médiane dans l'ancienne cicatrice, laissant l'anse intercalée, unie au bord droit de la plaie et ouvrant l'abdomen sur une longueur de 20 cm. L'anse jéjunale est intimement soudée à l'estomac d'une part, au péritoine pariétal d'autre part; pas de trace d'inflammation; aucune adhérence. Le mésentère de l'anse réséquée est devenu plus étroit; il amène aux parois de cette dernière les deux artères, observées lors de la première opération, qui ont conservé leur calibre et dont les pulsations sont visibles à l'œil.

Le canal fistulaire est fixé dans le tiers inférieur de la paroi antérieure de l'estomac, à peu près entre le cardia et le pilore. L'estomac est ouvert par une incision verticale qui est continuée sur l'anse intestinale dont elle ouvre la lumière dans toute sa longueur. Aux abords de l'orifice interne, la muqueuse de l'estomac forme quelques gros plis rayonnants et se continue sans ligne de démarcation, avec la muqueuse de l'anse intercalée, qui présente absolument le même aspect que la muqueuse du reste de l'intestin.

Les sutures du surjet d'adossement sont recouvertes de tissus séreux cicatriciel et seulement visibles à la coupe. Les sutures du surjet de réunion ont disparu.

La musculature de l'anse jéjunale, qui a fonctionné comme fistule, est légèrement hypertrophiée.

EXPERIENCE III.

Chien de taille moyenne. Poids 17 kg.
Opération le 9 avril 1906.
Narcose à l'éther.

Avant la narcose, injection sous-cutanée de 0,02 gr. de Morphine.

Sutures et ligatures à la soie.

Incision de 10 centimètres dans la ligne médiane, comprenant toutes les couches de la paroi abdominale, y compris le péritoine pariétal. Résection à 40 cm environ du pylore d'une anse jéjunale, ayant 12 cm de long. Les surfaces de section de l'intestin sont réunies par des sutures termino-terminales, et l'intestin réintégré dans la cavité abdominale. La paroi antérieure de l'estomac est attirée entre les lèvres de la plaie et l'extrémité anale de l'anse réséquée, fixée par un surjet d'adossement postérieur en le milieu de cette paroi, à égale distance du pylore et du cardia. A 3 mm en dessus de cette suture séro-séreuse, la paroi stomacale est incisée et les tranches des parois stomacale et intestinale réunies par un surjet d'union circulaire. Là-dessus, surjet d'adossement antérieure et réintégration dans la cavité abdominale de l'estomac, avec le bout d'intestin qui y adhère. L'extrémité pylorique de l'anse jéjunale est maintenue entre les lèvres de la plaie, qui sont réunies en dessus et en dessous du bout intestinal, passant entre elles par trois étages de sutures. La paroi du canal intercalé est fixée circulairement à la peau par quelques points de suture séparés.

Pansement collodié au vioforme. Grand pansement occlusif de gaze et de ouate.

Durée de l'opération 55 minutes.

10 avril. Le chien reçoit de l'eau et du lait.

13 avril. Etat général bon. Pas de fièvre. Lait, soupe aux grus.

16 avril. Le chien est gai, a très bel appétit. A partir d'aujourd'hui nourriture ordinaire.

18 avril. Les sutures cutanées sont enlevées; la plaie longitudinale est fermée par première intention, sauf aux abords de la bouche stomacale; ici, ainsi que dans la ligne de réunion circulaire entre l'intestin et la peau, légère suppuration et par endroits solution de continuité.

Badigeonnage à la teinture d'iode aux endroits qui présentent un peu de suppuration.

Pas de pansement.

24 avril. Plaie complètement cicatrisée. La muqueuse forme un bourrelet, faisant saillie au dehors; elle est humide, rouge et brillante. Lorsqu'on irrite cette muqueuse à l'intérieur de l'anse au moyen d'une sonde cannelée, la musculeuse réagit par des contractions très visibles sur le pourtour de l'orifice externe.

25 avril. Une sonde de Nélaton n° 24 est introduite facilement par le conduit fistulaire jusque dans l'estomac; par cette sonde, à laquelle est fixée un entonnoir, nous faisons passer en moins de deux minutes 500 cm^3 de lait dans l'estomac, et aussitôt après nous retirons la sonde. Le canal fistulaire laisse d'abord échapper quelques 30 cm^3 de lait, puis devient imperméable au contenu stomacale, et le reste définitivement, malgré les gambades que fait la bête remise en liberté.

Du 27 avril au 15 juin, le chien est nourri exclusivement par sa fistule. Nous introduisions journellement, matin et soir, une sonde de Nélaton n° 24, par laquelle nous faisons passer 500 cm^3 de lait lors du premier, et 600 cm^3 de soupe lors du second gavage. Comme l'intestin est plus étroit chez ce sujet que chez celui de l'expérience II, nous ne pouvons pas introduire par la fistule une sonde gastrique et devons nous contenter du Nélaton n° 24. Cette sonde, n'ayant que 7 mm de diamètre, nous n'avons pas pu y faire passer de la viande hachée, des bouillies ou d'autres aliments de quelque consistance; nous avons dû ici avoir recours à l'extrait de viande, dont nous avons chaque fois ajouté 20 à 30 gr à la soupe, forcément un peu liquide.

La continence du conduit fistulaire fut satisfaisante, puisque le chien n'a pas maigri, et que les abords de l'orifice externe n'ont, à aucun moment, montré des traces de macération ou de corrosion. Cependant, comme chez le sujet précédent, nous avons observé une incontinence passagère de la fistule, lorsque

la sonde n'était restée qu'une à deux minutes en contact avec la muqueuse du conduit. De même il suffisait de laisser la sonde à demeure pendant 5 à 6 minutes, pour obtenir de suite, après qu'elle était retirée une continence parfaite.

Au bout de six semaines, la péristaltique de l'anse intercalée est de même direction que les premiers jours, et des boulettes de pain placées à 1 cm de l'orifice externe sont emmenées dans l'estomac.

15 juin. Poids du chien 17 kg.

Le conduit fistulaire livre facilement passage à la sonde de Nélaton n° 24. Il ne s'est ni rétréci, ni distendu.

Aux abords de l'orifice externe la peau est tout à fait normale. Par contre la muqueuse, qui forme un prolapsus dépassant d'un centimètre la surface cutanée, présente des petites excoriations dues à des lésions traumatiques, frottements, etc.

16 juin. Laparotomie. Narcose à l'éther.

L'anse intestinale est intimement soudée à l'estomac; les sutures séro-séreuses ne sont pas visibles. Aucune adhérence entre elle et les organes voisins.

L'aspect de l'anse exclue est identique à celui du reste de l'intestin grêle. Elle arrive à l'estomac perpendiculairement à la paroi antérieure de ce dernier, où elle s'implante à égale distance à peu près du pylore et du cardia. L'anse isolée est vascularisée par un unique tronc artériel, courant dans un mésentère très étroit, un peu épaissi, qui n'a gardé sa largeur première qu'à son insertion sur l'anse pour mener le long de celle-ci les ramifications terminales du tronc principal.

L'estomac est largement ouvert le long de la petite courbure. L'orifice interne de la fistule est assez difficile à découvrir, rempli qu'il est par les plis de la muqueuse stomacale; il livre cependant facilement passage au petit doigt.

La muqueuse du conduit fistulaire ne montre aucune trace d'inflammation ou d'hyperémie et apparaît à l'œil nu tout à fait normale.

Discussion des trois premières expériences.

Dans l'expérience I nous avons porté notre attention moins sur le degré de continence de notre fistule que sur sa tendance au rétrécissement, tendance que nous avons relevée dans d'autres méthodes de gastrostomie et que nous considerons, pour les raisons exposées plus haut, comme un sérieux inconvénient.

Ainsi qu'on le pouvait prévoir théoriquement pour la fistule créée d'après le procédé du professeur Tavel, puisqu'elle est tapissée de muqueuse sur toute sa longueur, et comme l'ont démontré les faits, cette fistule n'a aucune tendance à se rétrécir et ne menace en aucun cas de s'obstruer.

Chez notre sujet I, nous avons laissé la fistule gastrique des deux et trois semaines sans y passer la sonde, et après ces laps de temps relativement longs, qui eussent suffi à amener l'atrésie complète d'une fistule tapissée de séreuse (Witzel, Kader, Fontan, etc.), nous avons sans aucune difficulté introduit la sonde de même calibre que celle ayant servi au précédent gavage.

Le conduit fistulaire formé par une anse intestinale exclue et intercalée entre l'estomac et la paroi abdominale ne se rétrécit pas, alors même que la sonde n'y est pas régulièrement introduite, par conséquent ne présente aucune tendance a l'atrésie.

Le sujet I n'a jamais été exclusivement nourri par sa fistule; il a été pendant quatre semaines gavé une fois journellement, et chaque fois la fistule est restée imperméable au contenu de l'estomac.

Dans les expériences II et III nous avons, avant tout, examiné la valeur du canal fistulaire au point de vue de sa continence et avons pour cela nourri exclusivement par leur fistule, pendant six semaines, les deux chiens gastrostomisés d'après le procédé de Tavel. Nous sommes arrivé aux résultats suivants :

La continence du canal fistulaire a été dans les deux cas tout à fait satisfaisante, puisque d'abord l'un des chiens a

augmenté de deux kilos et l'autre conservé son poids primitif après six semaines de nutrition artificielle, puisqu'ensuite les abords de l'orifice externe n'ont présenté ni dermatite, ni eczéma, ni ulcères, tous symptômes accompagnant infailliblement une réelle incontinence de la fistule. Cependant la continence n'a pas été absolue, puisque chez l'un et l'autre sujet nous avons constaté un écoulement momentané au retrait de la sonde, quand le gavage s'était effectué rapidement (eau, lait, bouillon) et que la sonde avait été retirée sitôt le liquide passé dans l'estomac. Après que s'étaient écoulés quelques centimètres cubes de liquide au dehors, la fistule redevenait imperméable au contenu de l'estomac et le restait sans nouvelle défaillance. Dans ces cas la sonde, n'étant restée que très peu de temps en contact avec la muqueuse du conduit, n'a pas produit une irritation suffisante pour faire naître des contractions d'énergie maximale dans la musculature. Au contraire, quand les gavages durent un certain temps (soupe épaisse, purée de pois, etc.) la fistule se montre dès l'abord continente au retrait de la sonde. Celle-ci étant restée longuement en contact avec la muqueuse a eu le temps de l'exciter fortement et de déterminer par conséquent d'énergiques contractions dans les muscles de la paroi fistulaire.

Les faits suivants que nous avons observés nombre de fois sur les sujets II et III prouvent qu'il en est bien ainsi : Quand on retire la sonde, après l'avoir laissée pendant une minute ou moins dans le conduit fistulaire, elle vient avec la plus grande facilité, en glissant aisément dans la gaîne que lui fait la fistule ; quand on la retire (la sonde), après l'avoir laissée plusieurs minutes dans le conduit, il y faut au contraire un certain effort et l'on a l'impression très nette qu'elle est fortement serrée par les parois de l'anse intestinale, qui la retiennent et parfois la font se mouvoir lentement vers l'estomac.

La continence est ici due exclusivement à une fonction physiologique, la péristaltique, qui dépend de divers facteurs : irritabilité de la muqueuse, contractilité des fibres musculaires, coordination entre celle-ci et celle-là, degré enfin de l'excitation.

Si pour une raison ou une autre l'un de ces facteurs n'agit pas, on n'aura pas de péristaltique dans l'anse intercalée et la fistule restera perméable au contenu de l'estomac. Ainsi que cela arrive quand la sonde reste à demeure moins d'une minute, c'est-à-dire moins de temps qu'il n'en faut à la paroi intestinale, pour être excitée suffisamment par le corps étranger, se contracter énergiquement et s'opposer dès l'abord à l'issue au dehors du contenu de l'estomac. Nous avons pensé que si, pour assurer la continence de la fistule créée, on avait à côté de la fonction physiologique un facteur tout mécanique, agissant automatiquement en dehors de toute innervation et de toute contraction musculaire, on arriverait à une continence plus égale.

Cette fermeture automatique, on l'obtiendrait peut-être en donnant au conduit fistulaire une direction oblique par rapport au plan de la paroi antérieure de l'estomac, de façon à ce que ce dernier, à l'état de répétition, applatît le conduit qui y arriverait obliquement, en passant au devant de lui. Il suffirait pour cela d'implanter un des bouts de l'anse exclue qu'on taillerait préalablement en biseau près du cardia, et de fixer l'autre à la paroi abdominale à droite de la ligne médiane. Le canal se dirigerait ainsi de gauche en arrière, à droite en avant.

Nous avons observé et noté plus haut que chez nos trois sujets il s'était formé avec le temps un léger prolapsus de la muqueuse à l'orifice externe, lequel avait donné lieu ci et là à des lésions superficielles, et puis ce bourrelet de muqueuse, émergeant de la paroi abdominale, souvent sanguinolant, est chose déplaisante. La cause de ce prolapsus est probablement le peu d'épaisseur et la rigidité du tissus aponévrotique de la ligne blanche, à travers lequel passe le bout distal de l'anse intercalée. On pourrait éviter peut-être ce prolapsus de la muqueuse, en faisant passer l'extrémité distale de l'anse à travers l'un des muscles grands droits de l'abdomen, dont les fibres auraient au préalable été dissociées. Cette ouverture, dont les bords seraient relativement élevés et auraient tendance

à se rapprocher, empêcheraient probablement le bout d'intestin, qui y passerait, de s'évaginer au dehors.

Nous allons, dans l'expérience IV, voir, si le trajet oblique du canal fistulaire aide à la continence absolue, et si le passage à travers le muscle grand droit de l'extrémité distale de l'anse empêche l'évagination de sa paroi.

EXPÉRIENCE IV.

Chien de taille moyenne. Poids 18 kg.
Opération le 18 mai 1904.
Injection préalable de 0,02 gr de morphine.
Narcose à l'éther. Sutures et ligatures à la soie.

Incision habituelle dans la ligne médiane, intéressant toutes les couches, de la peau au péritoine pariétal et ouvrant l'abdomen sur une longueur de douze centimètres.

Résection dans le tiers supérieur du jéjunum d'une anse intestinale, mesurant quinze centimètres et dont la nutrition est assurée par une forte artère; l'extrémité orale est marquée d'un signe spécial, afin d'être reconnue facilement par la suite. Puis, réunion par double suture à la soie des bouts d'intestin sectionnés et réintégration du jéjunum dans la cavité abdominale.

L'anse réséquée est amenée avec son mésentère dans la partie inférieure du champ opératoire, tandis que la paroi antérieure de l'estomac est attirée dans l'angle supérieure de la plaie. Chez les sujets précédents, nous avions saisi et amené un pli de paroi stomacale, également distant du pylore et du cardia et occupant le milieu, à peu près, entre la petite et la grande courbure. Dans cette expérience-ci, nous saisissons la paroi antérieure de l'estomac en un point proche à la fois du cardia et de la petite courbure et l'attirons entre les lèvres de la plaie, où elle est maintenue. L'anse isolée est alors renversée et son bout anal, celui qui va être soudé à l'estomac, taillé en bec de flûte, de façon à ce que sa surface de section ne soit plus perpendiculaire, mais fortement oblique par rapport

à l'axe longitudinal. Notre anse a de la sorte un côté court qui est tourné en arrière vers l'estomac, et un côté long, tourné en avant vers la paroi abdominale. L'extrémité anale de l'anse, ainsi transformée, est réunie à la paroi antérieure de l'estomac; en cet endroit attiré dans l'angle supérieure de la plaie, qui, comme nous venons de le voir, a été choisi dans le voisinage immédiat de la petite courbure et du cardia. Cette réunion est faite selon la méthode, employée dans toutes nos opérations et décrite plus haut. Sur une longueur de 2 centimètres à partir de la ligne de réunion gastro-jéjunale, nous plaçons quelques points de suture séro-séreuse, réunissant la paroi postérieure de l'anse à la paroi antérieure de l'estomac.

Sur cette longueur d'un et demi à deux centimètres l'anse se soudera à l'estomac, puisque nous avons accolé séreuse contre séreuse, et gardera une direction tangeantielle au plan de la paroi gastrique antérieure. La partie orale de l'estomac est replacée dans la cavité abdominale et y entraîne vers la gauche le bout proximal de l'anse, qui vient d'y être fixé.

A droite de la ligne médiane, sur le milieu du grand droit, la peau, puis la gaine de ce dernier sont incisées sur une longueur de 2 centimètres; les fibres du muscle sont dissociées sur une égale longueur au moyen d'une sonde mousse, enfin le péritoine pariétal est incisé à son tour. Le bout oral de l'anse réséquée est passé au travers de cette ouverture latérale et maintenu à fleur de peau, cependant que la plaie médiane est fermée par trois étages de sutures; puis il est fixé aux lèvres de la boutonnière abdominale par quelques points de sutures isolés, qui chargent la paroi intestinale dans toute son épaisseur d'une part, la peau et le fascia antérieur d'autre part. Un surjet muco-cutané réunit encore intimement la muqueuse et la peau à l'orifice externe.

Nous avons créé de cette manière (voir planche IV) un canal fistulaire, dont le trajet n'est plus perpendiculaire, mais oblique à la paroi antérieure de l'estomac, et qui se dirige de gauche en arrière, et en haut, à droite en avant et en bas.

D'autre part, le bout distal du conduit ne passe plus dans le milieu de la plaie à travers une mince couche de tissus rigide, mais à travers une épaisse couche musculaire et dans une ouverture spéciale.

Pansement collodié au vioforme. Par dessus grand pansement occlusif de gaze et de ouate.

Durée de l'opération 1 heure 15 minutes.

Le jour de l'opération le chien reçoit de l'eau à discrétion et boit passablement.

20 mai. Petites quantités d'eau et de lait.

23 mai. Le chien est gai, se porte bien. Lait et soupe aux grus. Appétit bon.

24 mai. Changement du pansement.

Les plaies opératoires ne présentent rien d'anormal. Nourriture habituelle.

29 mai. Les sutures cutanées sont enlevées. La plaie médiane est fermée par première intention. La plaie circulaire, à l'orifice externe de la fistule, est fermée aussi par première intention; la muqueuse et la peau y sont intimement unies. La muqueuse ne présente pas, cette fois, l'évagination observée chez les premiers sujets et ne dépasse en aucun endroit la surface cutanée périfistulaire. La muqueuse à l'entrée du conduit a l'apparence normale; elle est rouge, brillante, humide.

1er juin. Nous introduisons, l'animal étant à jeun, une sonde de Nélaton n° 24; à l'entrée, les fibres du grand droit, qui applatissent l'extrémité distale du canal, présentent un léger obstacle au passage de la sonde; cet obstacle est franchi sans peine, et la sonde glisse sans difficulté dans le conduit fistulaire jusqu'à l'estomac.

Par la sonde, munie d'un entonnoir, nous versons dans l'estomac 800 cm^3 de lait, qui passent rapidement, et nous retirons la sonde, sitôt le gavage terminé. Il ne réapparaît pas une goutte de lait à l'orifice externe.

Du premier juin au 31 juillet le chien est exclusivement nourri par sa fistule. Une sonde stomacale de dix millimètres de diamètre est introduite matin et soir dans l'estomac; par

cette sonde, munie d'un entonnoir, on fait passer chaque fois 600 à 800 cm³ de lait ou de soupe, mêlée d'extrait de viande. La fistule s'est montrée du commencement à la fin de la période des gavages absolument continente. Qu'on ait introduit de grandes quantités à la fois, qu'on ait versé des liquides très rapidement et retiré de suite la sonde, toujours le canal fistulaire est resté imperméable au contenu de l'estomac.

De temps à autre nous avons, à côté des gavages à la sonde du matin et du soir, introduits directement les aliments dans la lumière du conduit, au moyen d'une seringue spéciale.

Cette dernière, d'une contenance de 100 cm³, se termine par un bout en forme d'olive, percé d'un canal, ayant 5 mm de diamètre; la seringue, étant remplie de purée de pomme de terre, de viande hachée etc. et le bout enfoncé dans l'orifice externe de la fistule, de petites quantités (6 à 8 cm³ à la fois) étaient chassées dans la fistule de manière intermittente. Les mouvements péristaltiques de l'anse intercalée acheminaient les aliments vers et dans l'estomac, et lorsqu'on enlevait la seringe, il n'en réapparaissait pas trace à l'ouverture abdominale de la fistule. Ce genre de nutrition, avantageuse pour maintenir les aptitudes fonctionnelles de l'anse intestinale, a le gros inconvénient de prendre beaucoup de temps; il faut 20 à 30 minutes, pour envoyer à l'estomac 100 à 150 cm³ d'aliments semi-solides.

Les 2, 3 et 4 juin nous avons fait à réitérées fois l'expérience suivante:

Une petite olive en caoutchouc vulcanisé, de 8 mm de long sur 5 mm de large en son plus grand diamètre, à laquelle est attaché un fil de soie de 20 cm de long, est placée à un centimètre de l'orifice externe dans le canal fistulaire. L'olive est emmenée lentement vers l'estomac par les mouvements péristaltiques de l'intestin-fistule; elle entraîne le fil de soie, sur lequel nous avons fait de cinq centimètres en cinq centimètres une série de nœuds.

Il nous est facile ainsi de calculer le temps que met l'olive pour parcourir un certain nombre de centimètres et de baser

sur cette vitesse l'énergie de la péristaltique. Pour parcourir dix centimètres, l'olive a mis en moyenne 12 à 15 minutes. Il faut donc à la péristaltique de notre anse 1 minute 25 secondes pour faire avancer de un centimètre le corps étranger, placé dans sa lumière.

Nous avons répété la même expérience les 29, 30 et 31 juillet et avons constaté à cette date encore que l'olive mettait 13 minutes en moyenne pour parcourir 15 centimètres. Donc, après deux mois le degré d'énergie de la péristaltique dans l'anse réséquée et intercalée est resté tel qu'au commencement et n'a pas diminué.

Durant ces deux mois d'alimentation par la fistule, le chien s'est bien porté et a même quelque peu engraissé. L'introduction de la sonde et l'emplissage de l'estomac ne sont pas bien désagréables, encore moins douloureux, puisque nous avons pu toujours exécuter l'un et l'autre, sans lier la bête et sans la maintenir de force.

31 juillet. Poids du chien 20 kg.

La peau de la région péri-fistulaire ne présente ni macération, ni inflammation d'aucune sorte. La muqueuse qui ne proémine pas à l'extérieur n'a pas pu être lésée ; elle est comme toute muqueuse à l'état normal, rouge, humide, brillante.

Discussion de l'expérience IV.

C'est l'expérience qui, à tous les points de vue, nous a donné jusqu'ici les résultats les meilleurs. Nous n'avons jamais eu au retrait de la sonde l'incontinence momentanée que nous avons relevé dans les expériences II et III, quand la sonde est retirée de suite, après que l'estomac a été très rapidement rempli.

D'autre part, la paroi du conduit fistulaire ne s'est pas évaginée à son bout périphérique et n'a pas formé le plus ou moins grand prolapsus que nous avons observé chez nos trois premiers sujets, et qui a donné lieu à de légères lésions traumatiques de la muqueuse.

Comme nous avons observé chez le sujet IV une continence absolue dans les circonstances, où les sujets II et III montraient une continence relative ; comme la seule différence entre la fistule de ceux-ci et la fistule de celui-là consiste dans le trajet oblique du canal fistulaire, il est de toute probabilité que la continence meilleure est due à ce trajet oblique. On comprend que l'estomac, à l'état de réplétion, de suite après le gavage, applatisse le canal fistulaire à parois molles, qui passe au devant de lui, et le rende ainsi imperméable, alors que la péristaltique du conduit peut être pour une raison ou une autre insuffisante à s'opposer au passage du contenu stomacal.

On peut admettre que l'évagination de la paroi intestinale à l'orifice externe a été empêchée ici, en partie par l'épaisseur de la paroi que la fistule traverse, en partie par le rapprochement passif des faisceaux musculaires dissociés, entre lesquels passe le bout distal du conduit et qui, sans fermer hermétiquement l'ouverture abdominale, la rendent cependant plus étroite.

Nous avons observé encore sur le sujet IV que la péristaltique de l'anse intercalée est durant deux mois restée de même direction, et qu'elle n'a pas, au bout de ce laps de temps, perdu en énergie fonctionnelle, puisque l'olive, introduite par l'orifice externe, était emmenée vers l'estomac, et cela avec la même vitesse (1 cm en 1 minute 25 secondes) aux derniers jours de l'expérience qu'aux premiers.

Mais nous croyons qu'il est avantageux, pour garder à l'anse intestinale dans toute sa longueur sa faculté de péristaltique primitive, d'y introduire directement, à intervalles réguliers, des aliments semi-solides qui forceront sa musculature, tant longitudinale que circulaire, à se contracter de façon normale de l'orifice cutané à l'orifice stomacal.

Nous avons vu chez les sujets II et III que le conduit fistulaire, sauf dans des conditions toutes spéciales et faciles à éviter, était imperméable au contenu de l'estomac. Cette continence de la fistule, nous l'avons attribuée à la péristaltique de l'anse intestinale renversée ; nous pensions n'avoir ici aucun

autre facteur pouvant entrer en jeu, puisque le canal fistulaire partait du milieu de l'estomac et avait un trajet perpendiculaire à la paroi antérieure de ce dernier.

Il se pourrait cependant qu'elle fût due à l'accolement des plis de la muqueuse, sur le pourtour de l'orifice interne, et peut-être le long du trajet fistulaire. Terrier déclare en exposant sa technique: « La formation d'un canal muqueux, dont les plis sont adossés, suffit pour amener la continence du contenu gastrique. » [1]) Nous avons vu d'autre part au chapitre III que la continence durable des fistules, établies par le procédé de Witzel, qui perdent après quelques semaines leur obliquité et se raccourcissent, ne peut guère s'expliquer autrement que par adossement des plis de la muqueuse stomacale sur le pourtour de l'orifice interne. Il est vrai que, dans ces procédés, la lumière du canal fistulaire est excessivement étroite, tandis qu'elle est beaucoup plus large avec le procédé du professeur Tavel. Pourtant cette cause d'imperméabilité ne peut à priori être écartée, puisqu'en faisant la section de l'estomac nous avons vu les plis de la muqueuse stomacale obstruer l'orifice interne, alors même que cet orifice livrait facilement passage au pouce (expérience II, laparatomie).

Pour connaître de manière certaine si c'est bien la péristaltique de l'anse intercalée qui dans nos expériences II et III a amené la continence, pour connaître encore si l'adossement des plis de la muqueuse joue vraiment un rôle dans l'imperméabilité d'une fistule à lumière non étroite, il faudra éliminer la première cause, la péristaltique de sens contraire, et cette autre cause possible, le trajet oblique du canal. Il suffira pour cela de ne pas renverser l'anse exclue, avant de l'intercaler entre l'estomac et la paroi abdominale, et de lui donner une direction perpendiculaire au plan de la paroi gastrique antérieure. C'est ce que nous ferons dans notre prochaine expérience.

---

[1]) Terrier et Hartmann. Chirurgie de l'estomac. Paris 1899, p. 48.

EXPÉRIENCE V.

Chien de taille moyenne. Poids 21 kg.
Opération le 8 juin 1906.
Injection préalable de 0,02 de morphine.
Narcose à l'éther. Sutures et ligatures à la soie.

L'abdomen est ouvert dans la ligne blanche sur une longueur de 12 cm. Résection dans le tiers moyen du jéjunum d'une anse intestinale, ayant 15 cm de long, et vascularisée par une forte artère, qui coule dans le milieu de son feuillet mésentérique. Réunion termino-terminale de l'intestin par double surjet à la soie et réintégration de ce dernier dans la cavité abdominale.

La paroi antérieure de l'estomac est saisie en son milieu et attirée entre les lèvres de la plaie. L'anse réséquée n'est cette fois pas renversée comme dans les opérations précédentes, et c'est *son extrémité orale* qui est approchée de la paroi gastrique et soudée à celle-ci par un surjet circulaire de réunion et un surjet séro-séreuse d'adossement.

Le lieu de réunion entre l'anse jéjunale et l'estomac a été choisi en plein centre de la paroi stomacale antérieure, à égale distance du pylore et du cardia, à égale distance aussi de la petite et de la grande courbure. L'estomac ayant été remis en place avec le bout proximal du canal fistulaire, on pratique dans la paroi abdominale à gauche et à 3 cm environ de la ligne médiane une boutonnière de 2 cm de long; à cet effet la peau, les fascias et le péritoine pariétal sont incisés, tandis que les fibres du muscle grand droit de l'abdomen sont dissociés à la sonde mousse. Au moyen d'une pince de Kocher, passée par cette ouverture latérale, le bout anal de l'anse jéjunale est saisi et attiré entre les lèvres de la plaie, auxquelles il est fixé par quatre points de sutures en croix; la muqueuse est encore soigneusement unie à la peau par un surjet circulaire continu à la soie fine. Puis la plaie médiane est fermée par trois rangées de sutures réunissant séparément le péritoine, le fascia et la peau.

Nous avons créé de cette manière un canal fistulaire, dont le trajet est perpendiculaire au plan de la paroi gastrique antérieure et dont le mouvement péristaltique se fera de l'estomac vers l'orifice externe.

Pansement collodié au vioforme. Grand pansement occlusif.

Durée de l'opération : une heure.

8 juin. Eau à discrétion. Le chien boit passablement.

9 juin. Eau et lait par petites rations.

11 juin. Lait, soupe aux grus. L'appétit est bon ; état général satisfaisant.

13 juin. Le pansement est changé ; les plaies ne montrent aucune trace d'inflammation.

16 juin. Nourriture ordinaire. Appétit excellent. Selles normales.

18 juin. Les sutures cutanées sont enlevées. Plaie médiane fermée par première intention ; la plaie musculo-cutanée à l'orifice externe de la fistule présente un peu de suppuration ; badigeonnage à la teinture d'iode.

22 juin. Plaie musculo-cutanée circulaire complètement cicatrisée. La muqueuse ne dépasse pas la surface cutanée ; à l'entrée du conduit elle est rouge, humide, brillante et réagit à chaque irritation. La sonde de Nélaton n° 17 est introduite sans difficulté par la fistule et 500 cm^3 de lait sont versés dans l'estomac ; au retrait de la sonde la fistule demeure continente.

Du 23 au 30 juin la même sonde n° 17 est journellement introduite ; on y fait passer chaque fois 500 à 600 cm^3 de lait, sans que jamais la fistule se montre perméable au contenu de l'estomac après le gavage.

1er juillet. Nous introduisons au lieu de la sonde fine de Nélaton une sonde stomacale de 9 mm de diamètre. Elle passe sans difficulté. A 12 cm de l'orifice externe on sent une résistance qui, après quelques tâtonnements, est surmontée sans trop d'efforts, et la sonde pénètre brusquement dans l'estomac.

Nous versons 600 cm^3 de lait dans l'estomac par la sonde que nous retirons ensuite. Sitôt la sonde retirée, le lait s'écoule

au dehors, d'abord de façon lente et continue, puis, après quelques minutes de façon intermittente, par petits jets. Il ressort ainsi de l'estomac environ 200 cm³ du liquide introduit, puis l'écoulement s'arrête, et il n'y a plus que de temps à autre une goutte de lait qui tombe de l'orifice externe.

A partir du 1er juillet le chien est gavé deux fois par jour et reçoit 600 à 700 cm³ de lait ou de soupe, chaque fois.

Les aliments, introduits dans l'estomac par la sonde, s'échappent en partie, du moins par le canal fistulaire, après que la sonde a été retirée; la quantité écoulée au dehors équivaut au tiers et jusqu'à la moitié de la quantité introduite. Plus les substances introduites sont liquides, plus il s'en échappe par la fistule au retrait de la sonde.

A côté de ces gavages, le chien est nourri par la voie naturelle. Et nous observons que la fistule, perméable aux aliments introduits par gavages, est absolument imperméable aux aliments avalés.

Cependant si, après que le chien vient de manger, on passe la sonde par la fistule et qu'on la retire ensuite, après l'avoir laissée un instant à demeure, le contenu stomacale s'écoule par le canal fistulaire, et non seulement les liquides, mais même de petits morceaux solides, viande, pain, etc., sont expulsés. De même qu'après les gavages, le contenu liquide s'échappe par petits jets intermittents et ne s'écoule pas de manière continue.

Durant un mois le chien est gavé, matin et soir, et reçoit à midi un repas ordinaire. Au bout de ce laps de temps, la peau présente aux abords de l'orifice externe des traces de macération; les gavages sont arrêtés et le chien est exclusivement nourri par la voie naturelle.

Cette cinquième expérience démontre que chez les sujets précédents, à conduit fistulaire non oblique, la continence fut bien due aux mouvements péristaltiques de sens centripète, puisque la seule différence entre cette dernière fistule, incontinente à un haut degré, et celle des sujets I, II et III qui

furent continentes, réside dans la direction des ondes péristaltiques.

Le fait, que durant les huit premiers jours, alors que les gavages étaient faits au moyen du Nélaton n° 17, le conduit resta imperméable au contenu de l'estomac, peut s'expliquer, pensons-nous, par l'accolement des plis de la muqueuse sur le pourtour de l'orifice interne, accolement qu'une sonde de petit calibre n'écarte pas suffisamment pour amener la perméabilité observée, sitôt qu'une sonde plus grosse est introduite. C'est encore probablement cet accolement des plis de la muqueuse, renforcé par la contraction des parois de l'anse en état de vacuité qui rendent la fistule imperméable aux aliments avalés par le haut. Ceux-ci ne s'écoulent au dehors que lorsqu'une sonde introduite après le repas vient d'écarter les plis muqueux adossés et dilater la lumière du canal.

Nous avons admis à la suite de l'expérience IV que les résultats, excellents au point de vue continence, obtenus chez le sujet de cette expérience, étaient dus en partie à la direction oblique que nous avions donnée au conduit fistulaire.

Mais, comme ici deux causes différentes ont agi pour amener la continence, la péristaltique centripète et l'obliquité du canal fistulaire, il est malaisé de déterminer de façon précise le rôle joué par ce second facteur dans la continence de la fistule.

Pour s'en rendre compte et connaître si la seule obliquité du trajet fistulaire est capable d'assurer la continence, il faudrait éliminer l'autre cause, la péristaltique de sens centripète, et créer au moyen de l'anse réséquée un conduit fistulaire qui fût exclusivement de direction oblique. Il suffira, pour remplir cette condition, de ne point renverser l'anse jéjunale — son mouvement péristaltique, allant alors de l'estomac vers l'orifice externe, ne pourra s'opposer à l'écoulement au dehors du contenu stomacal — et de l'implanter obliquement entre l'estomac et la paroi abdominale antérieure. L'obliquité du trajet sera de cette manière le seul facteur pouvant jouer un rôle dans le degré de continence de la fistule.

EXPÉRIENCE VI.

Chien de taille moyenne. Poids 21 kg.
Opération le 2 septembre 1906.
Narcose à l'éther. Sutures et ligatures à la soie.

Incision médiane de 8 cm, intéressant peau, tissus aponévrotique et péritoine pariétal. Résection en plein jéjunum d'une anse intestinale mesurant 15 cm; l'extrémite pylorique est de suite marquée d'un signe spécial.

Réunion des surfaces de section de l'intestin par un surjet de réunion circulaire et un surjet séro-séreux, puis réintégration de l'anastomose termino-terminale dans l'abdomen.

L'anse exclue est amenée avec son mésentère dans la paroi inférieure du champ opératoire, tandis que la paroi gastrique antérieure est saisie en un point, proche à la fois du cardia et de la petite courbure, et attirée dans l'angle supérieur de la plaie, où elle est maintenue. L'anse jéjunale exclue n'est, cette fois-ci, pas renversée, et c'est son extrémité orale qu'on approche de l'estomac pour l'y réunir; auparavant cette extrémité orale est taillée en bec de flûte, de façon à ce que sa surface de section devienne oblique, par rapport à l'axe longitudinale de l'anse, dont le côté court se trouve tourné en arrière vers l'estomac, et le côté long en avant vers la paroi antérieure de l'abdomen. L'extrémité orale est alors réunie à la paroi antérieure de l'estomac, en l'endroit proche du cardia et de la petite courbure, qui a été attiré entre les lèvres de la plaie; cette réunion est faite selon notre méthode habituelle.

Sur une longueur de 2 cm nous adossons par quelques points de suture séro-séreux la paroi postérieure de l'anse à la paroi antérieure de l'estomac. L'anse s'y soudera à l'estomac et gardera une direction tangeantielle au plan de ce dernier sur cette longueur de 2 cm. L'estomac est replacé dans la cavité abdominale avec le bout oral de l'anse qu'on vient d'y fixer, et qu'il entraîne vers la gauche. A droite, à deux travers de doigt de la ligne médiane, on fait une incision verticale ayant

2 cm de long à travers peau, gaine du grand droit et péritoine pariétal; les fibres du muscle lui-même sont dissociées au moyen d'une sonde mousse.

Le bout anal de l'anse réséquée est passé au travers de cette ouverture latérale et fixé aux lèvres de la plaie par quatre points de suture, séparés et profonds, qui chargent d'une part la paroi intestinale dans toute son épaisseur, d'autre part la peau, le feuillet antérieur de la gaîne aponévrotique et une partie du muscle. La muqueuse est ensuite réunie intimement à la peau par un surjet continu et superficiel.

La plaie ensuite est fermée par trois étages de sutures.

Pansement collodié au vioforme. Grand pansement occlusif de gaze et de ouate.

Durée de l'opération cinqante minutes.

Nous avons créé de cette manière un canal fistulaire, dont le trajet est oblique au plan de la paroi gastrique antérieure et qui se dirige de gauche en arrière et en haut à droite en avant et en bas (voir planche IV) et dont la péristaltique, le bout pylorique de l'anse étant fixé à l'estomac, le bout cœcal à la paroi abdominale, sera de sens centrifuge.

2 septembre. Eau à satiété.

3 septembre. Eau et lait par petites quantités. Etat général bon.

4 septembre. Le chien refuse toute nourriture, reste couché; muqueuses nasales sèches. Le ventre n'est pas balonné.

5 septembre. Etat idem.

6 septembre. Le chien boit de l'eau et du lait, se promène dans sa cage. Muqueuses nasales humides.

8 septembre. Lait, soupe aux grus. Etat général bon.

10 septembre. Le chien est gai, a bon appétit.

12 septembre. Les sutures cutanées sont enlevées; la plaie médiane est fermée par première intention. La plaie muco-cutanée circulaire à l'orifice externe de la fistule également fermée par première. La muqueuse, à l'entrée du conduit, a l'apparence normale; elle est rouge, humide, brillante; elle ne proémine pas à l'extérieur.

15 septembre. Une sonde de Nélaton n° 24 est introduite sans difficulté jusque dans l'estomac; nous y versons 600 cm^3 de lait, qui passent rapidement et retirons de suite la sonde, sans qu'il réapparaisse une goutte de lait à l'orifice externe.

Du 15 septembre au 15 octobre le chien est nourri par sa fistule; sauf les premiers jours les gavages de lait et de soupe ont toujours été fait par la sonde stomacale de 10 mm. La fistule s'est toujours montrée continente, alors même qu'on introduisait à la fois et rapidement 1 1/2 litres de lait mêlé d'eau.

Des boulettes de pain, placées dans le milieu du conduit fistulaire au moyen d'une longue pince à mors plats, sont expulsées au bout de quelques minutes par l'orifice externe. La sonde, laissée dans le canal fistulaire sans y être maintenue, est repoussée lentement vers l'extérieur.

Les mouvements péristaltiques se font donc indubitablement de l'estomac à l'orifice externe; cependant la fistule est continente. Par conséquent l'obliquité donnée au trajet du canal fistulaire, par rapport au plan de la paroi gastrique antérieure, suffit à en assurer la continence. Cela de façon très simple et toute mécanique: l'estomac à l'état de réplétion aplatit le canal à parois molles qui passe au devant de lui et le rend imperméable.

CONCLUSIONS.

Des expériences faites et exposées dans ce chapitre nous pouvons conclure:

1° Que le canal fistulaire créé au moyen d'une anse intestinale exclue ne présente aucune tendance au rétrécissement ni à l'atrésie.

2° Que la péristaltique de l'anse intestinale renversée et devenue conduit fistulaire conserve son sens primitif et s'oppose quand sa muqueuse est suffisamment irritée à l'issue du contenu stomacal.

3° Que la direction oblique donnée au canal fistulaire par rapport au plan de la paroi gastrique antérieure empêche le contenu de l'estomac de s'écouler par la fistule.

4° Que la fistule gastrique, chez laquelle les deux causes d'imperméabilité : péristaltique de sens centripète et obliquité du trajet, se trouvent réunies, est de continence absolue en toute circonstance.

5° Que l'anse intestinale devenue conduit fistulaire peut agir comme une sorte de petit œsophage et amener activement à l'estomac les aliments introduits par l'orifice externe dans l'extrémité distale de la lumière.

VII. Avantages et désavantages du procédé de Tavel.

La grosse objection qu'on a faite déjà et qu'on ne manquera pas de faire encore au procédé de gastrostomie du professeur Tavel, c'est de nécessiter une intervention compliquée et de durée relativement longue. Et puis, ajoute-t-on, les difficultés techniques et la longueur de l'opération sont d'autant plus critiquables dans une gastrostomie que l'opération n'est que palliative et se fait souvent chez des malades dont l'état général est assez précaire par suite d'alimentation insuffisante.

Il est vrai que le procédé, qui exige successivement une résection d'intestin, une enterrorhaphie, une ponction de l'estomac et une réunion gastro-intestinale, n'est pas des plus simples; il est vrai encore que l'opération demande un temps assez long. Ce sont là des inconvénients, nous le reconnaissons; pourtant les difficultés opératoires et la gravité de l'intervention auront un bon côté peut-être, en ce qu'elles forceront à intervenir de bonne heure, à un moment où le malade, non encore affaibli, amaigri et cachectique, pourra utiliser avec profit sa fistule stomacale. Naturellement il ne viendra à l'idée de personne d'employer ce procédé dans les cas arrivés au dernier degré d'épuisement et de cachexie. Et ce n'est pas un mal; car alors toute fistule gastrique est à peu près inutile, l'organisme n'étant plus en état d'assimiler les aliments artificiellement introduits.

Chez un malade atteint de cancer œsophagien, mais dont l'état général est encore satisfaisant, le nouveau procédé de gastrostomie pourra être exécuté sans danger, croyons-nous, par tout opérateur sachant faire soigneusement une suture intestinale. Quant à la durée de l'opération (nous avons mis en moyenne une heure), elle est un peu longue, encore que la plupart des procédés actuels (Witzel, Marwedel, Frank) demandent, eux aussi, de 40 à 50 minutes; la différence, on le voit, n'est pas bien grande. Il est vrai que d'autres procédés, tels ceux de Kader, de Fontan, de Terrier peuvent

être exécutés en une vingtaine de minutes, ce qui, au point de vue de l'intervention, est une incontestable supériorité.

A côté de ces inconvénients, tous de technique, le procédé de Tavel a des avantages sérieux, tant pour les fonctions digestives de l'estomac, que pour l'état général de l'opéré.

Le premier grand avantage qu'a ce procédé sur toutes les autres méthodes anciennes et nouvelles, est de faire communiquer la cavité stomacale avec l'extérieur par un canal long et flexible *et de ne point fixer l'estomac à la paroi antérieure de l'abdomen,* comme on l'a toujours fait jusqu'ici. Nous avons vu au chapitre III quels sont les inconvénients sérieux de cette fixation définitive.

Le second avantage, propre au procédé de Tavel, est de prendre à l'intestin l'étoffe nécessaire à l'établissement du canal fistulaire et *de n'y pas employer une partie plus ou moins grande de la paroi stomacale.* L'estomac est très souvent, chez un malade atteint de cancer œsophagien, rapetissé déjà par suite de vacuité habituelle; on comprend qu'il ne soit pas très heureux pour le fonctionnement ultérieur de l'organe de prendre encore une partie assez notable [1]) de sa paroi pour en faire le canal fistulaire.

Un autre avantage important que nous voyons au procédé de Tavel, c'est de créer un conduit fistulaire *tapissé sur toute sa longueur de muqueuse* dont l'épithélium se continue à l'orifice interne avec la couche épithéliale de la muqueuse gastrique, à l'orifice externe avec la couche épithéliale de la peau. Cette disposition rend impossible l'atrésie de la fistule qui peut avoir les suites fâcheuses que nous avons exposées au chapitre III.

Le procédé que nous étudions nous paraît avoir un quatrième avantage qui, sans être de l'importance des autres précédemment cités, a bien aussi sa valeur. Cet avantage réside dans le fait que le canal fistulaire n'a pas besoin d'être d'une étroitesse extrême pour rester continent, comme c'est le cas des fistules établies par toutes les autres méthodes. Le

---

[1]) Procédés de Hahn, Frank, Sebanejew. Tavel I.

conduit a, dans le procédé de Tavel, *une lumière suffisamment large pour livrer passage à une sonde stomacale de 12 à 15 mm de diamètre,* ce qui permet de faire passer dans l'estomac des aliments plus consistants, plus variés et plus nourrissants qu'on ne le peut faire avec les drains de 4 à 6 mm de diamètre habituellement employés.

En même temps qu'il procure les divers avantages que nous venons d'énumérer, le procédé de Tavel permet de créer une fistule gastrique de continence parfaite. Et cette continence dépend ici de causes plus certaines et plus durables, nous semble-t-il, que celles qui sont censées amener la continence dans la plupart des autres procédés.

Donc le procédé de gastrostomie du professeur Tavel a sur les autres d'incontestables avantages au point de vue de la bonne nutrition et du bien-être général du gastrostomisé. Et ces avantages-là compensent largement, nous semble-t-il, les inconvénients que peuvent être les difficultés techniques et la durée longue de l'opération.

* * *

Les expériences sur les animaux nous ont démontré que la méthode de gastrostomie qui nous occupe est parfaitement exécutable et donne au point de vue physiologique de bons résultats. Les observations suivantes qui se rapportent à deux cas, opérés jusqu'ici par monsieur le professeur Tavel, montrent que cette méthode peut être avantageusement appliquée à l'homme.

VIII. Observations chez l'homme.

OBSERVATION I.

Joseph P . . . . ., 72 ans.

A toujours été bien portant. Depuis un mois il remarque qu'il avale avec quelque difficulté. Aujourd'hui les liquides passent encore facilement, mais le pain et la viande ne passent plus. L'olive du plus petit calibre s'arrête à 30 cm de l'arcade dentaire.

23 avril. Opération ; morphine et narcose à l'éther. Incision de la ligne médiane d'une longueur de 10 cm en dessus de l'ombilic. On choisit une anse bien vascularisée au bout du jéjunum et présentant un long mésentère ; on en exclut 15 cm, puis après avoir repéré les bouts anals et orals on laisse l'anse exclue dans une compresse humide de solution saléo-sodique, puis on procède à la suture intestinale en deux couches, ce après quoi l'intestin est replacée dans l'abdomen. L'anse exclue est ensuite passée à travers le mésocôlon et l'épiploon entre le côlon transverse et l'estomac, puis le bout anal est implanté dans l'estomac au moyen d'une suture séro-séreuse d'adossement postérieure et d'une suture de réunion circulaire et enfin d'une suture séro-séreuse antérieure. Ensuite le bout oral est fixé dans la plaie cutanée vers le tiers supérieur. L'ouverture de la paroi abdominale est refermée au moyen d'une suture péritonéale continue à la soie, puis la ligne blanche avec une suture à points séparés et la peau au moyen d'une suture continue en dessus et en dessous de l'orifice.

24 avril. Matin: T. 37,1, P. 88. Soir: T. 37,6, P. 84.

Le malade n'a pas de douleurs ; il se trouve « rude bien » et reçoit des lavements nutritifs.

25 avril. Matin: T. 36,8, P. 74. Soir: T. 37,0, P. 74.

Etat général excellent.

26 avril. Matin: T. 39,1, P. 98. Soir: T. 39,3, P. 120.

Pneumonie à droite. Ventouses sèches ; camphre en injections sous-cutanées. Subjectivement le malade se sent bien, mais est tout de même un peu affaissé.

27 avril. Matin: T. 37,8, P. 108. Soir: T. 38,6. P. 112.

On commence à nourrir le malade par la fistule. La sonde entre facilement. Un mélange de thé, cognac et eau passe très bien.

28 avril. Matin: T. 38,1. P. 100. Soir: T. 38,0, P. 94.

Le malade se sent très bien; aucune douleur dans le ventre, la nutrition se fait très bien.

29 avril. Matin: T. 37,8, P. 108. Soir: T. 38,0, P. 110.

30 avril. Matin: T. 37,4, P. 88. Soir: T. 37,4, P. 94.

1er mai. Matin: T. 36,9, P. 78. Soir: T. 37,1, P. 76.

Dès lors la température n'a plus dépassé 37,0 et le pouls est resté toujours en dessous de 80.

A partir du 7 mai on donne trois fois par jour des bouillies avec de la poudre de viande, du lait, des œufs, etc. Après l'injection il s'écoule, au retrait de la sonde, un peu du liquide introduit et resté dans le canal; mais au bout de peu de minutes le malade peut tousser sans qu'il ressorte par l'orifice externe quoi que ce soit.

Plus tard nous avons fait la remarque qu'en retirant lentement la sonde, il ne ressortait en général rien du tout; la sonde se vidant complètement vers le bout stomacal du conduit et les mouvements péristaltiques suffisant alors pour rechasser tout dans l'estomac.

Nous avons appris dès lors par monsieur le docteur Schwarzenbach que le malade était bien portant, avait augmenté de poids, vaquait à ses occupations et était très satisfait de l'opération subie.

OBSERVATION II.

Sch . . . . ., 61 ans.

Le malade ne peut presque plus rien avaler depuis trois ou quatre semaines. Dès le 6 août il n'avale plus rien du tout. La sonde de 5 mm passe cependant encore et on peut le nourrir ainsi.

7 août. Opération; narcose à l'éther.

Incision paramédiane à gauche de la ligne blanche; l'incision s'étend en dessus et en dessous du nombril; à 30 cm du pli duodéno-jéjunal on exclut une anse intestinale de 15 cm de long qu'on enveloppe de compresses chaudes.

Sutures circulaires de l'intestin, telle qu'elle est décrite au chapitre V dans la technique opératoire, par adossement transval. L'anse exclue est attirée en avant à travers le mésocôlon et l'épiploon. Implantation du bout anal de l'anse exclue dans l'estomac et suture du bout oral de l'anse, dans une incision de la ligne blanche, au-dessus du nombril. Suture de l'incision abdominale par une suture continue à la soie, du péritoine et du fascia transversal. Sutures à points séparés du fascia antérieur, du muscle grand droit et suture continue de la peau.

Marche excellente. Dans les deux premiers jours la nutrition se fait au moyen de lavements nutritifs et par la sonde œsophagienne.

8 août. Matin: T. 37,1, P. 72. Soir: T. 37,4, P. 63.

Pas de douleurs.

9 août. Matin: T. 36,4, P. 68. Soir: T. 37,3, P. 68.

Dès lors la température n'a pas dépassé 37,0. Les 9 et 10 août, 80 cm^3 d'eau et de cognac, plus lavements nutritifs.

Les 11 et 12 août, deux fois par jour 2 décilitres de lait et café et du griès.

Dès le 13 août, trois fois par jour 4 décilitres de nourriture composée de poudre de viande, d'œufs, de lait, de vin, etc.

A partir du 16 août, neuf jours après l'opération, le malade est nourri par sa fistule, par la sonde de gros calibre, introduite dans l'estomac par le canal fistulaire; on fait passer des bouillies, des cervelles, des zwiebacks, etc.

Depuis le 9 août on n'a plus rien donné par la voie œsophagienne, et dès le 16 août on n'a plus fait de lavements nutritifs.

Je revois le malade le 10 septembre; il a augmenté de 4 kg, n'a plus pu avaler aucun liquide et se nourrit exclusivement par la fistule, qui est absolument continente.

Il arrive quelquefois, quand il injecte rapidement du liquide et retire de suite la sonde, qu'il ressorte quelques centimètres cubes de liquides, mais cela est rare.

La peau aux abords de la fistule est absolument normale; aucun eczéma, aucune rougeur.

L'orifice externe forme un petit bourrelet muqueux, qui sécrète un peu de liquide intestinal, après que le malade introduit la nourriture, de sorte qu'il met un tampon de gaze sur l'orifice externe, afin de ne pas mouiller sa chemise; mais jamais il ne ressort de nourriture.

Le malade est très satisfait de sa néostomie et mâche souvent une nourriture ordinaire qu'il rejète ensuite et fait passer dans l'estomac au moyen d'une seringue.

Dans cette seconde opération la néostomie, faite dans une incision spéciale, a présenté le grand avantage que l'incision abdominale pût être soignée à part et ne gêna en aucune façon l'emploi de la néostomie.

Qu'il me soit permis en terminant de présenter à M. le professeur Tavel, qui a bien voulu me confier le sujet de ce travail et ne m'a ménagé ni son aide, ni ses conseils, mes respectueux et bien sincères remerciements.

BIBLIOGRAPHIE

Arnault. Considérations sur la gastrostomie, en particulier par le procédé valvulaire de Fontan. Thèse. Nancy 1903.

Barozzi. Considérations sur la gastrostomie en général et sur le procédé de Marwedel en particulier. Thèse. Paris 1898.

Enderlen & Hess. Ueber Antiperistaltik. Deutsche Zeitschrift für Chirurgie 1901.

Fenger. Virchow's Archiv 1854, t. VI, p. 350.

Fontan. Xe Congrès de Chirurgie 1896, p. 441.

— XIIe Congrès de Chirurgie 1898, p. 542.

Forgue et Rechus. Traité de thérapeutique chirurgicale 1898, t. II, p. 505.

Frank. Eine neue Methode von Gastrostomie bei Carcinoma oesophagi. Wiener klin. Wochenschrift 1893.

Girard. Neue Methode von Gastrostomie mit Sphincterbildung. Correspondenzblatt für Schweizerärzte 1888, Nr. 11.

Grützner. Zur Physiologie der Darmbewegung. Deutsche med. Wochenschrift 1894.

Hacker, von. Ueber die Verwendung des Musculus rectus abdominis zum Verschluss der künstlichen Magenfistel. Wiener klin. Wochenschrift 1886, Nr. 31 und 32.

Hahn. Eine neue Methode der Gastrostomie. Centralblatt für Chirurgie 1890, Nr. 11.

Hartmann, Gastrostomie pour rétrécissement de l'œsophage. Bulletin et Mém. de la société de chirurgie. Paris 1897.

Kader. Zur Technik der Gastrostomie. Centralblatt für Chirurgie 1896.

Kocher. Chirurgische Operationslehre. Jena 1902.

Kauders. Beitrag zur Lehre von der Darmperistaltik. Centralblatt für Physiologie 1893.

Marwedel. Zur Technik der Gastrostomie. Beiträge zur klin. Chirurgie 1896.

Mikulicz. Berliner klin. Wochenschrift 1893, p. 9.

Petit. Traité de la gastrostomie. Paris 1879.

Poirier. Bull. et Mém. de la société de chirurgie. Paris 1900, p. 475.

Regnier. Gastrostomie par torsion d'un cône gastrique. Bull. et Mém. de la société de chirurgie. Paris 1902.

Sidney-Jones. Lancet. Londres 1875, t. I.

Souligoux. Gastrostomie avec torsion des parois stomacales. Bull. et Mém. de la societé de chirurgie. Paris 1902.

Terrier et Gosset. Note sur la gastrostomie. Revue de Chirurgie. Paris 1902.

Terrier et Hartmann. Chirurgie de l'estomac. Paris 1899.

Ullmann. Zur Technik der Gastrostomie. Wiener med. Wochenschrift, t. XLIV.

Witzel. Zur Technik der Magenfistelanlegung. Centralblatt für Chirurgie 1891, Nr. 32.

PLANCHES

Pl. I.

En haut: Manière habituelle de placer une pince à forcipressure sur l'intestin, c'est-à-dire parallèlement au plan du mésentère.

En bas: Méthode de Tavel pour placer la pince à forcipressure sur l'intestin, c'est-à-dire perpendiculairement au plan du mésentère.

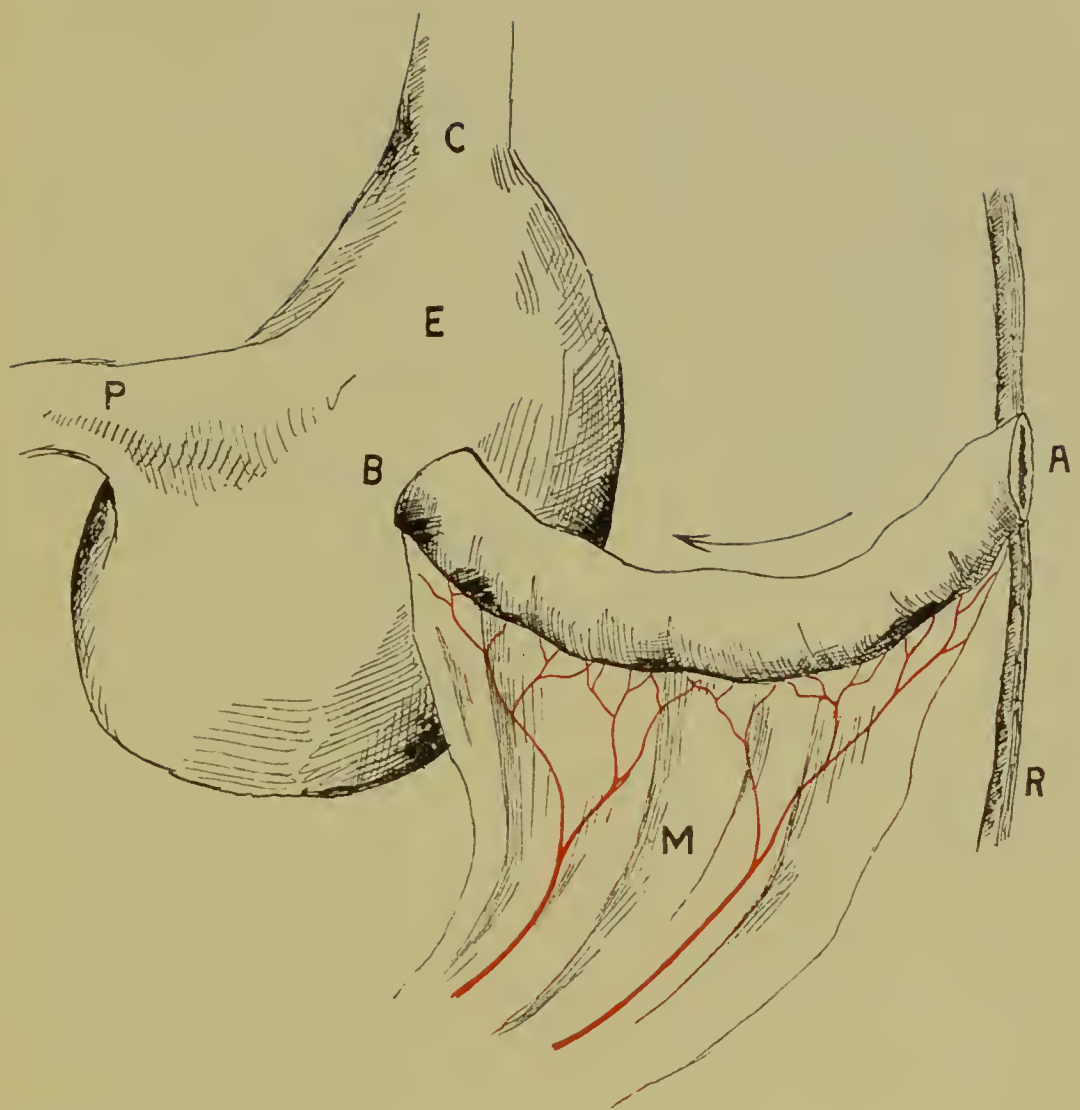

Pl. III.

L'anse exclue est intercalée entre la paroi abdominale *R* et l'estomac *E* après avoir été renversée.

La flèche indique le sens de la péristaltique.

A Extrémité orale traversant la paroi abdominale dans la ligne blanche.

B Extrémité anale insérée au centre de la paroi antérieure de l'estomac.

M Mésentère avec ses vaisseaux artériels.

C Cardia.

P Pylore.

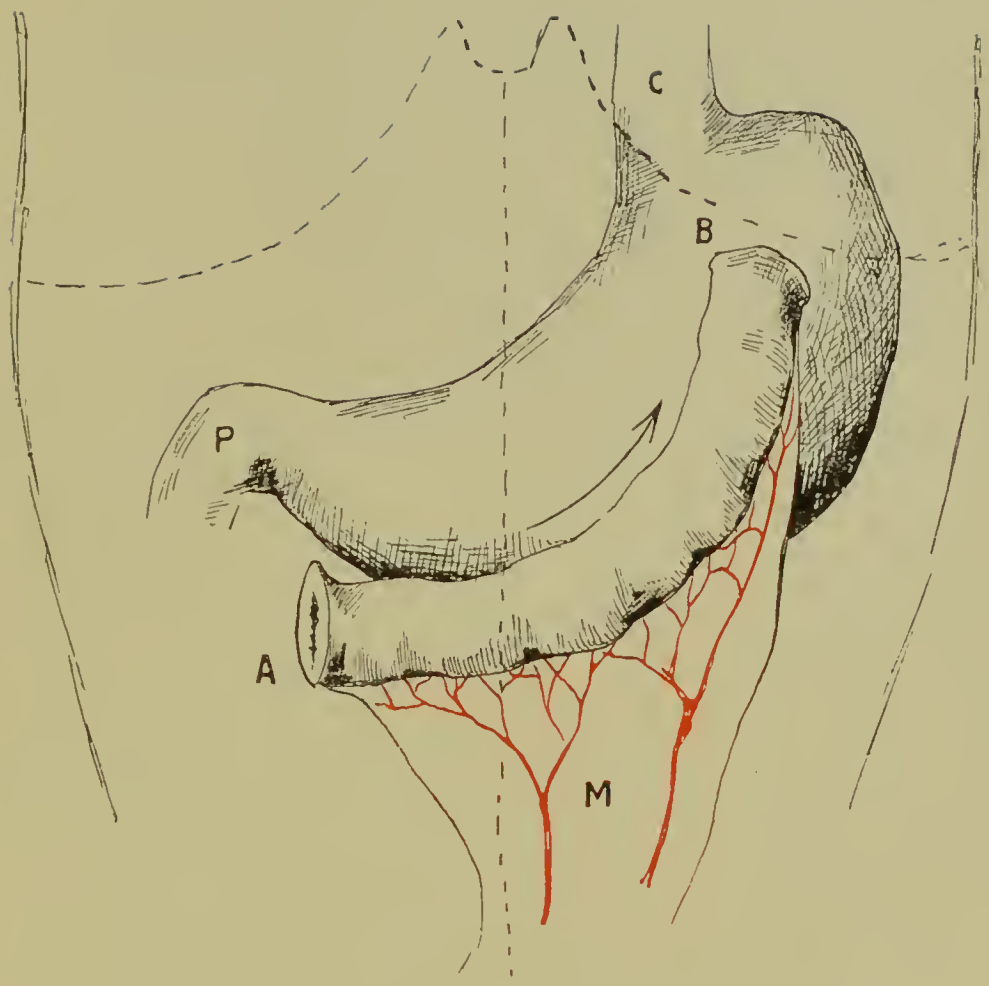

Pl. IV.

L'anse exclue est placée tangentiellement à la surface de la paroi antérieure de l'estomac. Son orifice oral ne débouche pas dans la ligne blanche, mais à droite de celle-ci dans le muscle grand droit.

A Extrémité orale traversant le muscle grand droit.
B Extrémité anale insérée près du cardia.
M Mésentère avec ses vaisseaux artériels.
C Cardia.
P Pylore.